Sección: Caso clínico, médico o quirúrgico
Intoxicación con plomo en dos caninos. Confirmación bioquímica, tratamiento específico y repaso de las alteraciones orgánicas más comúnmente reportadas en Medicina Veterinaria
Artículo de Guevara JM, Sixto S, Finucci Curi G
CIENCIA VETERINARIA, Vol. 26, N.º 1 (2024) ISSN 1515-1883 (impreso) E-ISSN 1853-8495 (en línea)
DOI: https://doi.org/10.19137/cienvet202426105

Intoxicación con plomo en dos caninos. Confirmación bioquímica, tratamiento específico y repaso de las alteraciones orgánicas más comúnmente reportadas en Medicina Veterinaria.

Lead intoxication in two canines. Biochemical confirmation, specific treatment and review of most reported organic alterations in Veterinary Medicine.

Envenenamento por chumbo em dois caninos. Confirmação bioquímica, tratamento específico e revisão das alterações orgânicas mais reportadas em Medicina Veterinária.

Guevara JM [1], Sixto S [2], Finucci Curi G. [1]

[1] Facultad de Bromatología, Universidad Nacional de Entre Ríos (UNER) 25 de Mayo 709, Entre Ríos, Argentina.
[2] Medica Clínica ejercicio privado, Larroque, Entre Ríos, Argentina.

Correo electrónico: diagnostiecovet@gmail.com
DOI: https://doi.org/10.19137/cienvet202426205

Fecha de recepción: 20 de septiembre de 2023
Fecha de aceptado para su publicación: 01 de noviembre de 2023

Resumen

Las intoxicaciones en medicina veterinaria de mascotas ocurren con relativa frecuencia, si bien representan un porcentaje menor de la gran variedad de entidades patológicas a las que el clínico se enfrenta en la práctica diaria (bacterianas, parasitarias, metabólicas, traumáticas, quirúrgicas). A su vez dentro de las etiologías tóxicas, las producidas por metales, pesados son escasamente reportadas en la actualidad (en orden de importancia se describen intoxicaciones por rodenticidas warfarínicos, pesticidas, medicamentos de uso humano, toxinas, basura, medicamentos de uso veterinario, plantas tóxicas y alimentos). En el presente reporte se exponen dos casos de pacientes que sufrieron intoxicación con plomo, presentándose casi todos los signos clínicos que son históricamente reportados por la literatura. Si bien es cierto que es una entidad poco frecuente debido a la baja accesibilidad al metal pesado, consideramos que es sumamente

Esta obra se publica bajo licencia Creative Commons 4.0 Internacional. (Atribución-No Comercial-Compartir Igual) a menos que se indique lo contrario, http://www.creativecommons.org.ar/licencias.html

importante tener conocimiento de los sistemas que son afectados por dicha exposición de forma crónica y de forma aguda ya que hay alteraciones que son letales y que, reconociéndolas a tiempo, podremos realizar un diagnóstico bioquímico definitivo e instaurar un tratamiento específico que es curativo. Pero sin dejar de lado las potenciales secuelas que dicha intoxicación puede dejar, así como también el tratamiento específico. Se hace hincapié en la necesidad de contar con laboratorios toxicológicos veterinarios y líneas de asesoramiento para tal fin.

Palabras clave: Intoxicación con plomo, Urgencias toxicológicas, Edetato disódico de calcio, Metales pesados

Abstract

Pet poisoning in veterinary medicine occurs relatively often, although it represents a small percentage of the wide variety of pathological entities the general practitioner faces in daily practice (bacterial, parasitic, metabolic, traumatic, surgical). In turn, within toxic etiologies, those produced by heavy metals are rarely reported today (in order of importance, poisonings produced by warfarin rodenticides, pesticides, human use medications, toxins, garbage, veterinary use medications, toxic plants and foods are described). This report describes two cases of patients that suffered lead poisoning, presenting practically all the clinical signs historically reported by available literature. Despite being a scarcely frequent entity due to the heavy metal's low availability, we consider that having knowledge about the systems that are affected by such exposure, both chronically and acutely, is very important, irrespective of whether they are chronic or acute, since there are alterations that are lethal, and which when recognized in time, enable making a definite biochemistry diagnosis and establishing a specific healing treatment. But the potential sequels that such poisoning can leave, as well as its specific treatment must not be overlooked. To such end, the need to have veterinarian toxicological laboratories and suitable advising lines in place is emphasized.

Key words: Lead intoxication, Toxicologic urgencies, Calcium disodium edetate, Heavy metals

Resumo

As intoxicações em medicina veterinária de animais de estimação ocorrem com relativa frequência, embora representem uma percentagem menor da grande variedade de entidades patológicas que o clínico enfrenta na prática diária (bacterianas, parasitárias, metabólicas, traumáticas, cirúrgicas). Por sua vez, dentro das etiologias tóxicas, atualmente são raramente relatadas aquelas produzidas por metais pesados (em ordem de importância, são descritas intoxicações por raticidas varfarina, pesticidas, medicamentos de uso humano, toxinas, lixo, medicamentos de

uso veterinário, plantas tóxicas e comida). Neste relato são apresentados dois casos de pacientes que sofreram intoxicação por chumbo, apresentando quase todos os sinais clínicos historicamente relatados na literatura. Embora seja verdade que se trata de uma entidade rara devido à baixa acessibilidade ao metal pesado, consideramos que é de extrema importância o conhecimento dos sistemas que são afectados por esta exposição de forma crónica e aguda, uma vez que existem alterações que são letais e que, reconhecendo-os a tempo, possamos fazer um diagnóstico bioquímico definitivo e estabelecer um tratamento específico e curativo. Mas sem deixar de lado as possíveis consequências que esse envenenamento pode deixar, bem como o tratamento específico. A ênfase é colocada na necessidade de contar com laboratórios toxicológicos veterinários e linhas de aconselhamento para esse fim.

Palavras-chave: Intoxicação por chumbo, Emergências toxicológicas, Edetato dissódico de cálcio, Metais pesados

Introducción

Los metales son un grupo de elementos químicos que presentan una densidad relativamente alta y cierta toxicidad para los humanos y animales. Algunos de estos elementos inorgánicos son vitales para determinados procesos fisiológicos cuando se encuentran en concentraciones aceptables para el organismo, es decir niveles traza (cobre, hierro, zinc entre otros), pero cantidades superiores a las necesarias pueden ser peligrosas. Otros, por el contrario, son considerados siempre dañinos cuando ingresan al organismo, tal es el caso del plomo (Pb). Estos compuestos, generalmente denominados metales pesados, pueden estar en forma oxidada o reducida, pudiendo generar especies reactivas del oxígeno y severos daños al organismo. Por este motivo algunos se encuentran ligados a proteínas específicas, impidiendo que su capacidad oxidante lesione membranas celulares [(1)]. El plomo no interviene en ningún proceso biológico, es una sustancia de toxicidad elevada, que una vez que ingresa al organismo altera diferentes procesos de la fisiología celular. Siendo los tóxicos metálicos una importante fuente de riesgo para la salud y el medio ambiente, la actividad antropogénica es una causa frecuente de exposición pues actúa concentrando los metales y produciendo en muchas ocasiones exposición ambiental, laboral y domiciliaria a través de los alimentos, aire, agua o ambientes contaminados.

Históricamente se han descripto como fuentes potenciales de intoxicación con plomo en animales a las pinturas, cañerías, minería, fundiciones, soldaduras, insecticidas, baterías, aleaciones, pomadas, perdigones, talleres de cerámica y arte que utilizan masillas, entre otros. En la actualidad muchas de estas actividades han restringido la utilización de este metal, sin embargo, sigue existiendo riesgo y hay

casos reportados de toxicidad con la fabricación y desechos de las baterías. La intoxicación es más frecuente en animales jóvenes, menores de doce meses de edad, debido a sus hábitos indiscriminados para la ingestión de elementos extraños [2].

El plomo altera el normal funcionamiento de sistemas orgánicos en los que participan cationes divalentes como el calcio y el magnesio, provocando daño celular mediante alteración de sistemas de transporte y del metabolismo energético, induciendo apoptosis, modificando la conducción de iones y la adhesión celular, altera la actividad enzimática y la síntesis proteica. La dosis toxica aguda en caninos varía entre 190 – 1000 mg/kg y la crónica es de 1,8 a 2,5 mg/kg/día. La absorción del Pb depende del tipo de compuesto y su biodisponibilidad es mayor en animales jóvenes, debido a que su absorción es mediada por proteínas que ligan calcio y al ser el Pb un catión divalente, desplaza al calcio de sus ligandos y se absorbe por este medio. En sangre se une en un 90 % a los glóbulos rojos y el resto se distribuye ampliamente a diferentes tejidos como el óseo y el sistema nervioso central. Una parte importante es eliminada por las heces (fracción no absorbida) y el resto lo hace a través de la orina y la bilis. La vida media en caninos se estima en 12 días en sangre, 180 días en tejidos blandos y más de 4000 días en tejido óseo. Los signos derivados de la intoxicación suelen ser inespecíficos al inicio y de diagnóstico dificultoso sin una anamnesis o contexto que fundamente la sospecha. Se observan signos digestivos (vomito, diarrea, anorexia, cólicos, y regurgitación por megaesófago), hematológicos (anemia que suele ser microcítica hipocrómica), neurológicos (letargia, excitación, convulsiones, ceguera), urinarios (poliuria, polidipsia con potencial falla renal) [1].

Las pruebas laboratoriales de rutina revelan anemia regenerativa, puede observarse un puntillado basófilo en los eritrocitos y pueden aparecer eritrocitos nucleados. Las radiografías pueden revelar megaesófago y material radiopaco en aparato digestivo. La precipitación de plomo en placas epifisarias de huesos (líneas de plomo) es un hallazgo poco frecuente, como así también el ribete de Burton descripto en humanos. El diagnóstico definitivo se realiza a través de la medición de plumbemia (detección de plomo en sangre), valores superiores a 30 – 40 µg/dl (0,3 – 0,4 ppm) son considerados confirmatorios de intoxicación. Algunos autores hablan de valores inferiores (25 µg/dl). También puede realizarse la detección *post-mortem* de plomo en tejidos, siendo valores confirmatorios los superiores a 50 µg/dl. El tratamiento específico de la intoxicación con plomo se realiza a través de la administración de quelantes teniendo en cuenta los valores de plumbemia, debido a que estos fármacos no están exentos de efectos adversos. Los quelantes son sustancias capaces de unirse o incorporarse al tóxico formando un complejo más soluble y estable con este, para que pueda ser eliminado del organismo. En la intoxicación con plomo el quelante más utilizado es el Edetato Disódico de Calcio o Succimero y cuando estos no pueden ser utilizados, una tercera línea es la D-Penicilamina [1].

En el año 2001 en España se realizó un estudio donde se analizaron las causas de intoxicación en animales domésticos durante el período 1988 y 1998 [3]. Las intoxicaciones por metales pesados ocupaban el cuarto lugar en importancia, y de éstas la mayoría son causadas por cobre y plomo. En Estados Unidos, según un estudio retrospectivo, la intoxicación por plomo es, dentro del grupo de intoxicaciones por metales pesados, la más frecuente en animales domésticos, mientras que en perros es la segunda causa más importante después de la intoxicación por cobre [4]. Otras publicaciones coinciden, pero anuncian un descenso claro en el número de casos de plumbismo en caninos en los últimos años [5]. Suele afectar a animales jóvenes, sobre todo aquellos que tienen menos de un año. Las dos vías básicas de entrada de plomo son el aparato digestivo, que es la ruta más común, y el aparato respiratorio. En los alvéolos el 50% del plomo pasa directamente a sangre. No hay datos del porcentaje de plomo absorbido en el tracto gastrointestinal [6-8].

En el siguiente trabajo se reportan los casos clínicos de dos cachorras que fueron expuestas a una fuente de plomo debido a que residían en una fábrica dedicada a la confección de baterías donde la utilización de este metal pesado aun es habitual.

Desarrollo del Caso clínico

Se recibieron en consulta dos cachorras “Mamba” y “Loba”, hembras, mestizas de 2 meses y medio de edad para continuar con el plan de vacunación. La cachorra “Mamba” presentaba decaimiento, apatía, poca ganancia de peso, vómitos aislados desde hace 2 días. La tutora comentó que “Mamba” siempre fue la más activa y enérgica de las dos y que notaban un claro deterioro del estado general en los últimos días a semana. Por ende, se decidió solo continuar el plan de vacunación de “Loba”. Dichas cachorras habían nacido junto con otros 8 cachorros en una fábrica de baterías ubicada en la ciudad de Larroque, de la provincia de Entre Ríos Argentina. De los 10 caninos de la camada, 8 fueron dados en adopción a los 40 días y estas dos cachorras restantes quedaron en la fábrica con la madre conviviendo con el personal del lugar, eran alimentadas con balanceado de buena calidad y restos de alimento que les daban los operarios de la fábrica. Al día siguiente “Mamba” concurre nuevamente por desmejoramiento clínico, presentó en la consulta mucosas rosadas pálidas, TLLC < 2 segundos, temperatura rectal de 39.1, dolor moderado en epigastrio. Se estableció un tratamiento sintomático con Dipirona (Metamizol) y Metoclopramida subcutáneos, ayuno sólido y agua fría con control por la tarde. En el control previsto la tutora manifestó que no toleró el agua y presentó 2 vómitos. Ingresó con taquicardia y taquipnea con una disnea leve. Se ofreció alimento húmedo en consulta que fue aceptado con muchas ganas. De todas maneras, se optó por dejarla en observación en la clínica. Se colocó catéter en miembro anterior derecho y se realizó fluidoterapia de mantenimiento con solución de NaCl al 0,9%. Se administró además Citrato de Maropitant, dexametasona, penicilina-estreptomicina de depósito y una dosis de Furosemida. Debido al

DOI: https://doi.org/10.19137/cienvet202426105
Vol. 26, Nº 1 (2024) Pp. 60-76

comienzo súbito de la taquipnea y taquicardia con auscultación dificultosa se sospechó que podía presentar un cuadro de descompensación cardiaca por una enfermedad congénita no evidenciable clínicamente. Hubo una mejora clínica leve. A las 24 h presenta una notable desmejora en la ventilación, con aumento de la frecuencia respiratoria y reclutamiento de músculos accesorios, temperatura 39,5 °C y se evidencian regurgitaciones postprandiales, no así vómitos como habían sido descriptos por la tutora. Se decide derivar a la paciente a otra ciudad para que se le realice una interconsulta cardiológica y una ecografía abdominal. Se realizó el estudio con un equipo Sonoscape E2v con trasductor microconvex y transductor lineal. En la misma se descartó patología cardíaca, pero se evidenciaron broncogramas aéreos en zonas apicales compatibles con focos de bronconeumonías secundarios a fenómenos de broncoaspiración (Imagen 1-2).

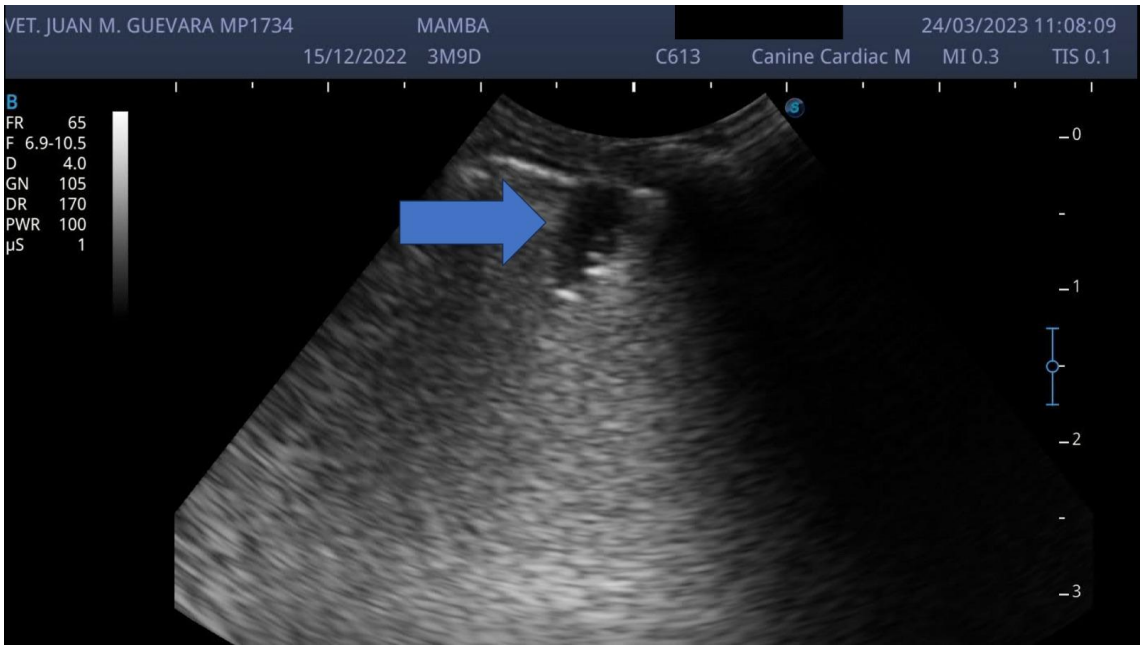

Imagen 1- Se evidencia en la ultrasonografía pleuropulmonar una pequeña consolidación subpleural con presencia de pleura irregular y líneas tipo B coalescentes que se proyectan de dicha estructura descripta, compatibles con síndrome alveolointersticial focal. La ubicación era en la proyección de lóbulos pulmonares apicales derechos.

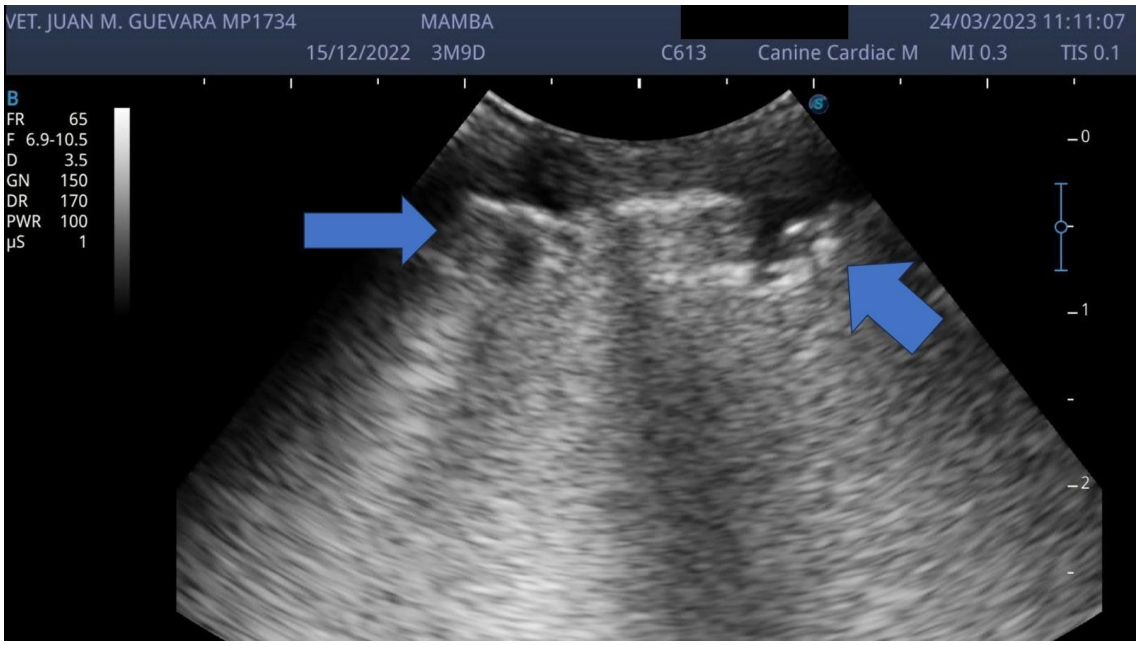

Imagen 2- Se evidencia en la ultrasonografía pleuropulmonar dos consolidaciones pequeñas subpleurales con presencia de pleura irregular y líneas tipo B coalescentes que se proyectan de dicha estructura descrita, compatibles con síndrome alveolointersticial focal. La ubicación era en la proyección de lóbulos pulmonares apicales derechos. En la periferia además se ven líneas B que proyectan desde la pleura sin consolidación pero con engrosamiento pleural.

La ecografía abdominal arrojó hallazgos compatibles con gastroenteritis con linfoadenopatías asociadas y hepatitis reactiva leve. Se realiza un laboratorio general observándose como relevante una anemia microcítica, hipocrómica con leucocitosis y la uremia levemente incrementada. Retorna a su ciudad para continuar el tratamiento sintomático sumando además antibioticoterapia para el foco pulmonar. La paciente nunca perdió el apetito y tampoco presentó diarreas. Luego de dos días tiene un empeoramiento clínico y neurológico importante, manifestando vocalización, excitabilidad, polidipsia compulsiva y ceguera (Imagen 3).

Se decide realizar radiografías cervicales, torácicas y abdominales debido a que presentaba regurgitaciones constantes. En las imágenes radiográficas se evidencia la presencia de una dilatación esofágica cervical y torácica, además en la radiografía de abdomen se observa depósito de material de alta radiopacidad en el intestino lo que confirma la presencia de material extraño compatible con algún tipo de metal (Imagen 4 y 5).

Imagen 3- Se evidencia a la paciente en decúbito lateral sin poder incorporarse con facie deprimida. En ese momento la paciente estaba manifestando una taquipnea marcada con poca respuesta a los estímulos o con respuesta exagerada a los mismos.

Imagen 4- Incidencia lateral del cuello y tórax donde puede verse dilatación esofágica cervical e imágenes compatibles con dilatación esofágica torácica. Dichos hallazgos compatibles con megaesófago generalizado.

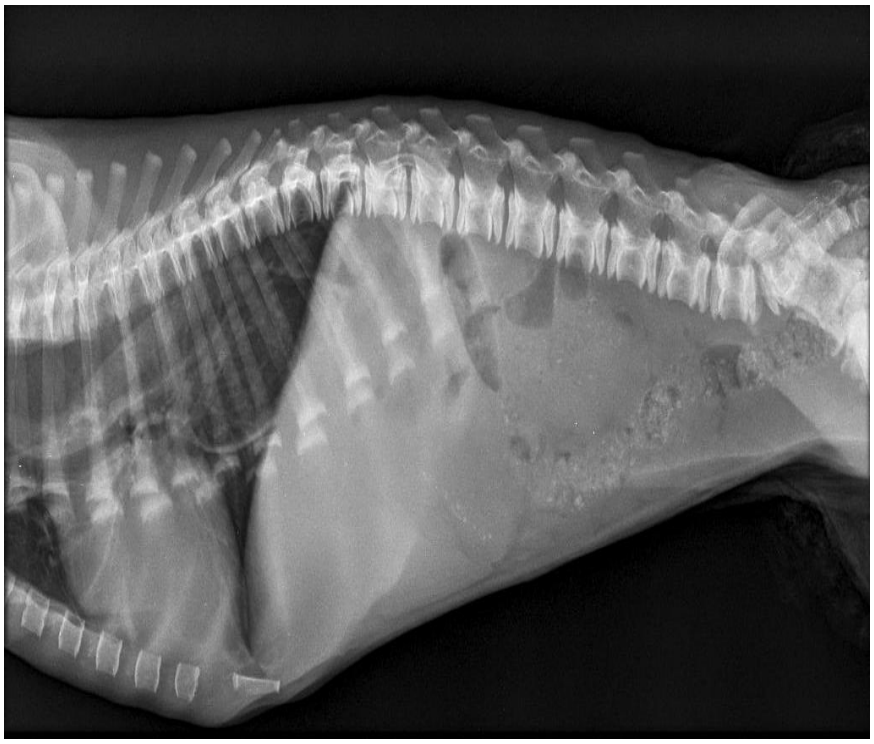

Imagen 5- En la incidencia lateral del abdomen puede observarse depósito de material de alta radio opacidad en el intestino lo que confirma la presencia de material extraño compatible con algún tipo de metal.

Se tomó en ese mismo momento un frotis de sangre con anticoagulante que se tiñó con T-15 y evidenció eritrocitos con un "puntillado basófilo" muy característico de la intoxicación con plomo (Imagen 6).

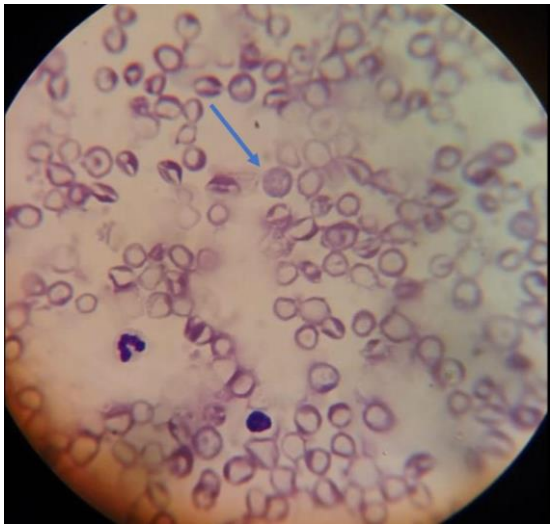

Imagen 6- Fotografía tomada desde el microscopio óptico evidenciándose el frotis de sangre realizado a la paciente "Mamba" donde puede verse señalado con la flecha azul el "puntillado basófilo" descripto en la literatura. Además, se evidencia hipocromía de glóbulos rojos, otra alteración descripta en la intoxicación con plomo.

Debido a los hallazgos clínicos, en conjunto con las imágenes obtenidas en ecografía y radiología y los datos arrojados por la tutora de que existía la posibilidad de que las cachorras estén con algún grado de exposición al óxido de plomo, se optó por tomar una muestra de sangre para medir plomo en sangre (plumbemia) y comenzar a realizar el tratamiento específico con el EDTA–C 20% (Edetato cálcico disódico 1 gr + ac ascórbico 0,5 g / 5 ml), ya que la paciente presentaba signos clínicos cada vez más acentuados los cuales complicaban el cuadro. Se administró una dosis de 50 mg/kg, equivalente a 200 mg EDTA cálcico disódico (1 ml) en 100 Solución fisiológica, por vía endovenosa lento durante 5 días seguidos. Se controló que no hubiese efectos secundarios asociados a la administración del fármaco. Luego de finalizado el tratamiento de "Mamba", sin efectos colaterales, la tutora relata que la otra cachorra comenzó con regurgitaciones y adinamia, por lo cual se decidió realizar un laboratorio previo y debido a los antecedentes se comenzó también con el tratamiento específico para intoxicación con plomo. "Loba" también recibió el tratamiento sin efectos colaterales. A partir de este momento ambas cachorras fueron alimentadas en posición vertical manejándose como megaesófagos de otros orígenes. A los pocos días "Mamba" presentó una dilatación gástrica que tuvo que ser descomprimida con gastrocentésis y proquinéticos. En esa oportunidad se realizó un control ecográfico, se evidenció mejora de los focos infecciosos, se realizó ecografía cervical encontrándose persistencia del megaesófago cervical y presencia de disfunción laríngea. A los 10 días de dicho evento llegaron los resultados de plumbemia, siendo 0,3 mg/l (30 ug/dl o 0,3 ppm) y 0,5 mg/l (50 ug/dl o 0,5 ppm), para "Mamba" y "Loba" respectivamente (Imagen 7-8).

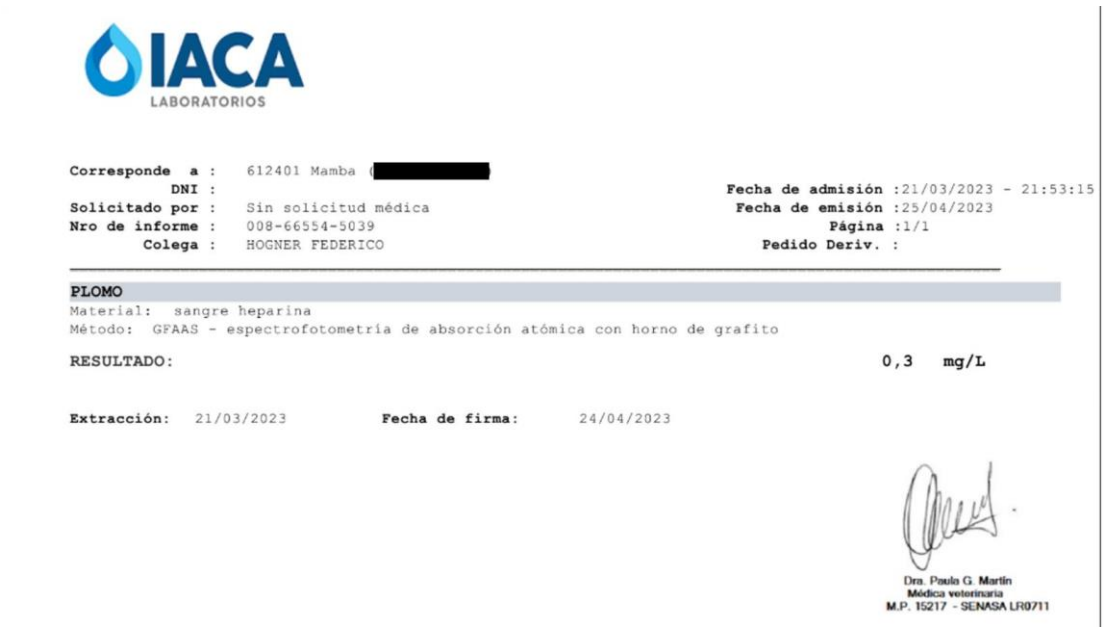

IACA
LABORATORIOS

Corresponde a : 612401 Mamba ([redacted])
DNI :
Solicitado por : Sin solicitud médica
Nro de informe : 008-66554-5039
Colega : HOGNER FEDERICO

Fecha de admisión :21/03/2023 - 21:53:15
Fecha de emisión :25/04/2023
Página :1/1
Pedido Deriv. :

PLOMO
Material: sangre heparina
Método: GFAAS - espectrofotometría de absorción atómica con horno de grafito

RESULTADO: 0,3 mg/L

Extracción: 21/03/2023 Fecha de firma: 24/04/2023

Dra. Paula G. Martín
Médica veterinaria
M.P. 15217 - SENASA LR0711

Imagen 7- Valor de Plumbemia de la paciente "Mamba".

IACA
LABORATORIOS

Corresponde a : 612402 LOBA [redacted]
DNI :
Solicitado por : Sin solicitud médica
Nro de informe : 008-66554-5040
Colega : HOGNER FEDERICO

Fecha de admisión :21/03/2023 - 21:56:02
Fecha de emisión :25/04/2023
Página :1/1
Pedido Deriv. :

PLOMO
Material: sangre heparina
Método: GFAAS - espectrofotometría de absorción atómica con horno de grafito

RESULTADO: 0,5 mg/L

Extracción: 21/03/2023 **Fecha de firma:** 24/04/2023

Dra. Paula G. Martín
Médica veterinaria
M.P. 15217 - SENASA LR0711

Imagen 8. Valor de plumbemia de la paciente "Loba".

Ambas cachorras lograron recuperarse satisfactoriamente continuando con tratamientos de sostén, alimentación adecuada en posición especial y uso de proquinéticos (Imagen 9-10).

Imagen 9- Paciente "Mamba" en el dispositivo para alimentación en posición vertical. De esta manera se disminuyen los signos clínicos característicos asociados a la regurgitación por megaesófago, ya que por gravedad el alimento progresa más fácilmente.

Se solicitó a los propietarios que las trasladen a otro lugar de residencia para evitar que continúe la exposición al plomo. Cuando cumplieron 7 meses se les realizó ovariectomía sin presentar ninguna alteración en el pre, intra o postquirúrgico. Se solicitó que realicen un ayuno de 20 h con administración de anti vomitivos los días previos al procedimiento. Hasta el día de la fecha ambas pacientes tienen una vida casi normal. Dependiendo de la alimentación en forma vertical en un sistema especializado para tal fin y presentando cada tanto alguna regurgitación cuando no se respeta la dieta o la forma de alimentarse.

Imagen 10- Paciente "Loba" en el dispositivo para alimentación en posición vertical. De esta manera se disminuyen los signos clínicos característicos asociados a la regurgitación por megaesófago, ya que por gravedad el alimento progresa más fácilmente.

Discusión

Actualmente la intoxicación por plomo es una entidad que ha disminuido mucho su prevalencia ya que el acceso a este metal pesado es cada vez más difícil por haber sido reemplazado. De todas maneras, es un diferencial que se debe tener presente debido a que existe un tratamiento específico para dicha intoxicación. El quelante de primera elección en una intoxicación por plomo es el EDTA cálcico disódico. Desde su introducción como tratamiento, a principios de los años cincuenta, se dispone de una amplia experiencia de su uso, que muestra excelentes resultados en el saturnismo (intoxicación por plomo). Se trata de un agente quelante que se une fuertemente al plomo extracelular y forma un compuesto muy estable,

soluble y no ionizado, que es excretado rápidamente por la orina mediante filtración glomerular. El efecto adverso más importante del EDTA cálcico disódico es la nefrotoxicidad (proteinuria, oliguria), que es usualmente reversible al finalizar el tratamiento y que puede ser reducida asegurando una adecuada hidratación durante el tratamiento con el citado antídoto. La necrosis tubular renal atribuible a este agente se ha relacionado con dosis que exceden las máximas recomendadas. Otros efectos adversos comunicados, la mayoría de ellos poco comunes, incluyen dolor de cabeza, fatiga, mialgia, anemia, mielosupresión transitoria, cambios en el electrocardiograma y síntomas gastrointestinales. Con mayor frecuencia, se han comunicado elevaciones leves de las concentraciones séricas de alanil-aminotransferasa (ALT) o aspartatoaminotransferasa (AST) y disminuciones en las concentraciones séricas de fosfatasa alcalina, que generalmente vuelven a la normalidad dentro de las 48 horas posteriores a la interrupción del tratamiento [9]. Se ha publicado que el uso de dicho agente como antídoto genera en caninos un aumento considerable de la excreción por orina de elementos esenciales como Zinc (Zn), Cobre (Cu) y Manganeso (Mn); reduciendo los niveles de Zn en duodeno, piel y pelaje, reduciendo los niveles de Mn en pelaje y aumentando los niveles de Cu en tejido renal [10]. En estas dos pacientes no se reportaron ninguno de los signos adversos descriptos por la literatura, no se realizó el control de la excreción de elementos esenciales por orina, el cual puede haberse afectado, pero sin impacto clínico. Tampoco se realizó control diario de creatinina para determinar injuria renal aguda (IRA). Pero los sucesivos controles de laboratorio fueron normales y no hubo alteraciones clínicas asociables a una IRA. Las recomendaciones sugieren el uso del antídoto una vez que exista confirmación de la intoxicación con plomo debido a los posibles efectos colaterales del tratamiento. En esta oportunidad se decidió comenzar antes de recibir los resultados porque los mismos iban a demorar un tiempo demasiado prolongado y ante la fuerte sospecha clínica y las alteraciones en métodos complementarios, se decidió asumir el riesgo y se optó por comenzar antes del resultado de plumbemia. Éste luego arrojó valores confirmatorios que apoyaban el uso del quelante.

Según la literatura, los pacientes con intoxicación aguda presentan primero alteraciones neurológicas producidas por una encefalopatía secundaria al plomo y luego aparecen las alteraciones gastrointestinales. En estos en general las afecciones hematológicas no suelen verse, mientras que sí aparecen en los que presentan exposición crónica [11]. Ambos casos presentados comenzaron primero con alteraciones gastrointestinales. En la más complicada de las dos, "Mamba", se vieron las afecciones hematológicas características y luego aparecieron alteraciones neurológicas. Creemos que esto fue porque las pacientes tenían una exposición baja crónica que se agudizó con ingesta de material que se evidenció en las radiografías. Dentro de los signos poco reportados en pequeños animales la paciente presentó disfunción laríngea que se confirmó con ultrasonografía laríngea, se pudo ver el pobre movimiento de los cartílagos aritenoides. Se optó por utilizar la ultrasonografía, como es propuesto por H. Rudorf et al. (2001), para evitar la

sedación y realizar una laringoscopía directa, ya que era más riesgoso para la paciente en su condición [12]. Esta disfunción laríngea es bien reconocida en humanos, quienes manifiestan disfonía como primera alteración [13] y ha sido descripta mucho en equinos, donde produce una paralasis bilateral o unilateral que manifiesta ruidos en la vía aérea, taquipnea, disnea y también produce neumonías por aspiración [14]. Es propuesto que el plomo produce una neuropatía periférica producto de una desmielinización que altera el impulso nervioso. No está claro cómo es que el plomo genera tal desmielinización, se teoriza que genera daño a las células de Schwann y además se sugiere que hay una alteración en la sinapsis y en la hemostasia del calcio en los nervios periféricos [15,16].

En cuanto a las alteraciones neurológicas (encefalopatía), se expuso que las afecciones se producían debido a degeneración y necrosis neuronal. Los lóbulos occipitales y frontales fueron los más afectados, pero también se encontraban lesiones en hipocampo y en células de Purkinje en el cerebelo. En los animales cuyo curso neurológico era más largo, además, se encontraba astrocitos con edema, engrosamiento de meninges y edematización del sistema conectivo cerebral [17]. En cuanto a la generación de megaesófago, se postula que es secundaria a la unión de forma irreversible del plomo a la acetilcolinesterasa, produciendo una crisis colinérgica y debido también a la alteración de la inervación periférica [15,16,18]. Estas 3 alteraciones descriptas anteriormente en laringe, encefalopatía y megaesófago, fueron a nuestro entender la combinación para que se produzca la neumonía aspirativa que manifestó la paciente y que complicó más el cuadro. Logró ser controlada con antibioticoterapia y modificación de la nutrición e hidratación de la paciente. Si bien lo ideal hubiera sido colocar un tubo de gastrostomía para el manejo de la paciente, el mismo fue rechazado por las tutoras. La otra paciente "Loba" fue quien tuvo menos signos clínicos. De todas maneras, como se expuso previamente se confirmó la intoxicación, se trató con EDTA–C 20% con buena respuesta. Y los pocos síntomas digestivos que presentó se tratarnos de forma sintomática. Como persistieron las regurgitaciones la paciente continúa comiendo con el dispositivo en forma vertical.

Conclusiones

El presente reporte pone en evidencia que, si bien la intoxicación con plomo, que está ampliamente descripta en la bibliografía, ha disminuido su prevalencia a lo largo de los años, debe ser considerada aún dentro de los diagnósticos diferenciales en cuadros compatibles con dicha intoxicación. Esta situación resulta mucho más simple cuando hay un contexto y una historia certera de exposición a este metal, circunstancia que no siempre ocurre. Consideramos que un sólido conocimiento del cuadro clínico que esta intoxicación desencadena es el punto de partida para avanzar en estudios bioquímicos complementarios de rutina y toxicológicos específicos. En este sentido el laboratorio toxicológico se transforma en un aliado fundamental. Destacamos la importancia de contar con laboratorios que puedan

realizar la determinación de plumbemia, plumburia y detección del metal en muestras de tejidos y que estén fácilmente disponibles para los veterinarios que necesiten realizar estas pruebas analíticas. En esta misma línea es indiscutible la necesidad de poder acceder a los "quelantes" específicos para tratar esta patología, situación que generalmente se torna dificultosa. Por último, se deberían difundir los protocolos de tratamiento o en su defecto consultar con los centros de referencias toxicológicos regionales, para poder instaurarlo lo antes posible y de la forma correcta.

Creemos importante reportar este tipo de intoxicaciones, porque al ser poco frecuentes hoy en día, es posible que dicha entidad no forme parte de nuestro diagnóstico diferencial. Resaltamos nuevamente la importancia de una correcta anamnesis y unificar todos los signos clínicos de nuestros pacientes. En este reporte, además, se tuvo acceso a la confirmación diagnóstica específica de laboratorio (plumbemia) y la instauración del tratamiento específico, ya que el diagnóstico fue hecho rápidamente.

Debido a que las pacientes vivían dentro de la fábrica de baterías, se propone que las formas de ingreso del plomo en ambos organismos fueron por consumo posiblemente de aguas contaminadas y por inhalación del óxido de plomo, en el mismo lugar vivía con ellas la madre la cual no manifestó signos clínicos de intoxicación aguda; se teoriza que esto es debido a la diferencia de edad y de tamaño con las cachorras y además era menos sociable con él humano y no concurría dentro de la fábrica. De todas maneras, a raíz de esos casos la madre se reubicó en otro lugar. No se le midió plomo en sangre, pero se asumió que no manifestó intoxicación, al menos grave, por no presentar signología clínica alguna y por el estilo de vida más alejado de la locación.

Bibliografía

1. Zeinsteger P. Abordaje Terapéutico de las Intoxicaciones en Pequeños Animales. Cap.7 Elementos Inorgánicos. Multimedica Ediciones Veterinarias 2019.
2. Giannuzzi L. Toxicología General y Aplicada. Facultad de Ciencias Exactas. Editorial de la Universidad de la Plata. 2018.
3. Guitart R, Manosa S, Guerrero X, Mateo R. Animal poisonings: the 10- Year Experience of a Veterinary Analytical Toxicology Laboratory. Vet. Hum. Tax. 1999 Oct, 41(5): 331-335.PMID: 10509442.
4. Hoff B, Boerman HJ, et al. Retrospective study oftoxic metal analyses requested at a veterinary diagnostic toxicology laboratory in Ontario (1990-1995). Can. Vet. J. 1998,39: 39-43.9 https://www.ncbi.nlm.nih.gov/pmc/articles/PMC1539835/
5. Morgan RV, Pearce LK, et al. Demographic data and treatment of small companion animals with lead poisoning: 347 cases (1977-1986). JAVMA [Internet]1991 [consultado Abril 2023] Jul-l ,Vol 199. Disponible en: https://pubmed.ncbi.nlm.nih.gov/1909308/
6. Berny PH, Cote LM, Buck WB. Case reports of lead poisoning in dogs from the National Animal Poison Control Center and the Centre National D'Informations Toxicologiques Veterinaries: Anecdotes or reality? Vet. Hum. Tax. 1992 Feb, 34(1): 26-31.
7. Bratton GR, KowaJczyk DF. Lead poisoning. En: Kirk R. (Ed): Current veterinary therapy (X), Saunders Philadelphia, 1989: 152-159.
8. Hamir AN. Review oflead poisoning in dogs. Vet. Bull. 1986, 56: 1059-1070.
9. Boletín de Antídotos de Cataluña, Vol. 1 (2) junio – septiembre. 2018. https://medicaments.gencat.cat/ca/professionals/butlletins/Boletin-de-Antidotos-de-Cataluna/
10. Ibim SE, Trotman J, Musey PI, Semafuko WE. Depletion of essential elements by calcium disodium EDTA treatment in the dog. Toxicology. 1992;73(2):229-37. DOI: 10.1016/0300-483x(92)90105-n. PMID: 1609432
11. Tusell Monso JM, Prandi Chevalier D, Ruiz de Gopegui.R. Intoxicación Aguda por plomo en el perro: Caso Clínico. AVEPA. [Internet] 2001 [consultado Abril 2022] Vol. 21 (1). Disponible en: https://ddd.uab.cat/pub/clivetpeqani/11307064v21n1/11307064v21n1p37.pdf
12. Rudorf H, Barr FJ, Lane JG. The role of ultrasound in the assessment of laryngeal paralysis in the dog. Vet Radiol Ultrasound. 2001 Jul-Aug;42(4):338-43. DOI: 10.1111/j.1740-8261.2001.tb00949.x.
13. Myerson MC. Paralysis of the larynx due to lead poisoning: including a contradiction of "Semons Law". *Arch Otolaryngol.* 1934;20(5):659–664. doi:10.1001/archotol.1934.03600050046003
14. Allen KJ. Case Report: Laryngeal paralysis secondary to lead toxicosis. *Equine vet. Educ.* (2010) 22 (4) 182-186. DOI: 10.1111/j.2042-3292.2010.00057.x

15. Summers BA, CummingsJF, de Lahunta A. Diseases of the peripheral nervous system. In: *Veterinary Neuropathology.* 1995, Eds: Mosby, St. Louis. Pp 402-502.
16. Audesirk G. Effects of lead exposure on the physiology of neurons. *Prog. Neurobiol. 1985.* 24, 199-231.
17. Helga R, Høgåsen RO, Knutsen HK, Bernhoft A. Lead intoxication in dogs: risk assessment of feeding dogs trimmings of lead-shot game. BMC Veterinary Research (2016) 12:152, DOI: 10.1186/s12917-016-0771-z
18. Sacha Mace G, Shelton D, Eddlestone S. Megaesophagus. Vetlearn.com. Compendium: Continuing Education for Veterinarians. February 2012.

Declaraciones de autores: Silvina Sixto fue la derivante que recibió el caso clínico y realizó los tratamientos y seguimientos pertinentes. Gastón Finucci Curi fue interconsultado por la derivante por la posibilidad de existir contacto con el tóxico descripto. Además, participó en la búsqueda bibliográfica y redacción del escrito. Juan Manuel Guevara realizó los métodos complementarios ecográfico e interpretación radiográfica e indicó parte de la terapéutica realizada y seguimiento médico, además participó en la búsqueda bibliográfica, redacción y diseño del reporte.

Conflicto de intereses: No hay conflicto de interés de parte de ninguno de los autores/as del reporte.

Agradecimientos: A nuestras respectivas familias.