

Primera descripción de *Oesophagostomum venulosum* (Rudolphi, 1809) (Nematoda: Chabertiidae) en un caprino de la región del Noroeste Argentino

First description of *Oesophagostomum venulosum* (Rudolphi, 1809) (Nematoda: Chabertiidae) in a goat from Northwestern

Primeira descrição de *Oesophagostomum venulosum* (Rudolphi, 1809) (Nematoda: Chabertiidae) em uma cabra do Noroeste da Argentina

Olmos LH¹, Colque-Caro LA^{1,2}, Diaz JP¹, Copa GN^{1,3}, Micheloud JF^{1,2,4}, Suarez VH⁵

¹ Instituto Nacional de Tecnología Agropecuaria (INTA), –CIAP –Instituto de Investigación Animal del Chaco Semiárido –Área de Investigación en Salud Animal, Estación Experimental Agropecuaria (EEA) Salta (Cerrillos), Argentina.

² Consejo Nacional de Investigaciones Científicas y Técnicas (CONICET), Argentina.

³ Instituto de Investigaciones de Enfermedades Tropicales, Facultad de Ciencias de la Salud, Sede Regional Orán, San Ramón de la Nueva Orán, Salta

⁴ Facultad de Ciencias Agrarias y Veterinarias, Universidad Católica de Salta, Argentina.

⁵ Instituto Nacional de Tecnología Agropecuaria (INTA), Estación Experimental Agropecuaria (EEA) Salta.

Correo electrónico: olmos.leandro@inta.gob.ar

DOI: <https://doi.org/10.19137/cienvet202325205>

Fecha de recepción: 26 de Abril de 2023

Fecha de aceptación: 7 de Junio de 2023

Resumen

Oesophagostomum venulosum es un nematodo gastrointestinal (NGI) que tiene como hospedadores principalmente a los ovinos y caprinos. En Argentina la presencia de este parásito está informada en todas las regiones del país, principalmente en la especie ovina. En el Noroeste Argentino (NOA) está reportado en bovinos y camélidos. El objetivo de este trabajo fue describir por primera vez la presencia de *O. venulosum* en caprinos de la región del NOA. En marzo de 2023, el Servicio de Diagnóstico Veterinario Especializado INTA Salta, realizó una visita diagnóstica a un establecimiento de cría caprino de raza Criolla, ubicado en las cercanías de la ciudad capital de Salta, Argentina. El motivo de la visita fue por la muerte de una cabra que, según el relato del propietario, previo a su muerte presentó un cuadro de cólico y disnea, con pérdida progresiva de la condición corporal. Ante la sospecha de un cuadro parasitario, se decidió recolectar el tracto digestivo para la determinación de especímenes adultos. Se pudo observar la presencia de *Haemonchus contortus* en el abomaso, de *Trichostrongylus colubriformis* en el intestino delgado, y de *O.*



venulosum en el colon. El hallazgo de *O. venulosum* en caprinos se suma a los informes de dicho NGI en otras especies de animales de interés zootécnico del NOA, y es, hasta nuestros conocimientos, la primera descripción en caprinos a nivel nacional.

Palabras Clave: *Oesophagostomum Venulosum*, Caprinos, Nematodos Gastrointestinales, Noroeste Argentino

Abstract

Oesophagostomum venulosum is a gastrointestinal nematode (GIN) whose hosts are mainly sheep and goats. In Argentina, the presence of this parasite is reported in all regions of the country, mainly in sheep. In the Argentine Northwest (NOA) it is reported in cattle and camelids. The objective of this work was to describe for the first time the presence of *O. venulosum* in goats from the NOA region. In March 2023, the INTA Salta Specialized Veterinary Diagnostic Service made a diagnostic visit to a Criolla breed goat breeding facility, located near the capital city of Salta, Argentina. The reason for the visit was due to the death of a goat that, according to the account of the owner, prior to her death, presented symptoms of colic and dyspnea, with progressive loss of body condition. Given the suspicion of a parasitic condition, it was decided to collect the digestive tract for the determination of adult specimens. It was possible to observe the presence of *Haemonchus contortus* in the abomasum, of *Trichostrongylus colubriformis* in the small intestine, and of *O. venulosum* in the colon. The finding of *O. venulosum* in caprines adds to the reports of said NGI in other animal species of zootechnical interest in the NOA, and is, to our knowledge, the first description in caprines nationwide.

Keywords: *Oesophagostomum Venulosum*, Caprine, Gastrointestinal Nematodes, Argentine Northwest

Resumo

Oesophagostomum venulosum é um nematoide gastrointestinal (GIN) cujos hospedeiros são principalmente ovinos e caprinos. Na Argentina, a presença deste parasito é relatada em todas as regiões do país, principalmente em ovinos. No Noroeste Argentino (NOA) é relatado em bovinos e camelídeos. O objetivo deste trabalho é descrever pela primeira vez a presença de *O. venulosum* em caprinos da região NOA. Em março de 2023, o Serviço Especializado em Diagnóstico Veterinário realizou uma visita diagnóstica a um estabelecimento de criação de caprinos da raça Criolla, localizado próximo à cidade de Salta Capital, província de Salta, Argentina. O motivo da visita deveu-se ao óbito de uma cabra que, segundo relato do proprietário, antes de sua morte, apresentava quadro de cólicas, dispnéia com perda progressiva da condição corporal. Diante da suspeita de quadro parasitário, optou-se pela coleta do trato digestivo para determinação de espécimes adultos. A presença de *Haemonchus contortus* e *Trichostrongylus colubriformis* pôde ser observada no abomaso e no intestino delgado, respectivamente. Já no cólon foi observada a presença de *O. venulosum*. A descoberta de *O. venulosum* nesta espécie vem somar-

se aos relatos do referido NGI em outras espécies no NOA, sendo esta a primeira descrição deste tipo em caprinos a nível nacional.

Palavras-chave: *Oesophagostomum venulosum*, caprinos, nematoides gastrointestinais, noroeste da Argentina

Introducción

Oesophagostomum venulosum es un nematodo gastrointestinal (NGI) que tiene como hospedadores, principalmente, a los ovinos y los caprinos.^(1,2) También su presencia ha sido descrita en otros huéspedes, tales como el ciervo⁽³⁾, el bisonte europeo⁽⁴⁾ e incluso el ser humano⁽⁵⁾. En cuanto a su ciclo de vida, este es de tipo monoxeno sin participación de hospedadores intermediarios⁽⁶⁾. En el caso del género *Oesophagostomum* el ciclo es similar al descrito para los NGI, mostrando como característica la formación de nódulos a nivel del intestino delgado (comúnmente llamados “granos de tripa”), originados por la penetración de estadios larvarios en la pared de dicho órgano para realizar su fase de muda histotrófica⁽⁷⁾.

En cuanto al impacto productivo de los NGI, está documentado que pueden ocasionar mermas en la ganancia de peso, menor producción de lana y leche, e incluso, mortandad en infestaciones severas^(8,9). Sumado a esto, en el caso del género *Oesophagostomum* también pueden asociarse pérdidas económicas debido al decomiso de vísceras digestivas en el proceso de faena⁽¹⁰⁾. El cuadro clínico asociado a la infestación por *Oesophagostomum* está caracterizado por pérdida de peso progresiva y diarrea⁽¹¹⁾, que en algunos casos puede llegar a ser hemorrágica producto del sangrado de los nódulos intestinales⁽¹²⁾.

En Argentina, la presencia de este parásito está informada en todas las regiones del país, principalmente en la especie ovina^(8,9,13,14), aunque en el Noroeste argentino (NOA) solo ha sido informado en camélidos y bovinos^(10,11). La información referida a especies de este género en caprinos es muy limitada o no disponible, debido a que las descripciones previas no especifican la especie de *Oesophagostomum* involucrada^(15,16,17). Por lo tanto, el objetivo de este trabajo fue describir por primera vez la presencia de *O. venulosum* en caprinos de la región del NOA, con el fin de aportar información complementaria a la epidemiología de los NGI a nivel regional.

Desarrollo

En marzo de 2023, el Servicio de Diagnostico Veterinario Especializado INTA Salta realizó una visita diagnóstica a un establecimiento de cría caprino de raza Criolla, ubicado en las cercanías de la ciudad de Salta Capital en la provincia homónima, Argentina (-24.849833S, -65.368741W). Las características climáticas

de dicha región son de tipo serrana sub-andina, con una altura promedio de 1200 msnm, con una dinámica de lluvias caracterizada por un periodo seco desde abril hasta octubre y un periodo lluvioso que va desde noviembre a marzo⁽¹⁸⁾.

El motivo de la visita fue por la muerte de una cabra de unos 2 años de edad aproximadamente que, según el relato del propietario, presentaba un cuadro de cólico y disnea, con pérdida progresiva de la condición corporal. Dicho animal provenía de una majada de aproximadamente 50 cabras de raza criolla, las cuales estaban cursando el último tercio de gestación. Los animales habían sido desparasitados con albendazol oral al 10% en octubre de 2022. La alimentación estaba basada exclusivamente por pastizal natural. A la inspección del animal pudo observarse coloración pálida de las mucosas y lesiones relacionadas con un cuadro de emaciación, como ascitis, hidropericardio e hidrotórax. Ante la sospecha de un cuadro parasitario, se decidió recolectar el tracto digestivo y transportarlo al laboratorio de parasitología del Instituto de Investigación Animal del Chaco Semiárido, para el recuento de estadíos adultos de NGI mediante la técnica de lavado de vísceras digestivas⁽¹⁹⁾. Para su estudio taxonómico, los especímenes recolectados fueron decolorados previamente con lactofenol para su posterior observación en microscopio óptico. La identificación taxonómica fue llevada a cabo mediante la utilización de guías taxonómicas⁽²⁰⁾.

Resultados y Discusión

En cuanto a los resultados del lavado de vísceras se pudo observar la presencia de *Haemonchus contortus* y *Trichostrongylus colubriformis* en abomaso e intestino delgado, respectivamente. En el colon se pudo observar la presencia de *O. venulosum* (6 hembras y 3 machos adultos). Esta última inferencia se realizó basándonos en la observación de una dilatación cuticular bien desarrollada, la cual presentaba una hendidura o constricción ventral corta (Fig 1A). Las características observadas coinciden con las descritas por otros autores para esta especie⁽²⁰⁾ y difieren de las presentadas por otras especies de *Oesophagostomum* de rumiantes. En el caso de *O. radiatum* la dilatación cervical también es bastante desarrollada, sin embargo, la constricción distal es mucho más sutil, mientras que en *O. columbianum* esta dilatación es mucho menos desarrollada y podría considerarse inexistente.

Al considerar el rayo dorsal, este mostraba como característica de relevancia una bifurcación, de la cual se desprendían dos ramas que seguían lateralmente y finalizaban en un extremo redondeado sin la presencia de ninguna rama accesorio (Fig. 1B). Estas características coinciden con las descritas para la especie⁽²⁰⁾ y difieren de las observadas en *O. radiatum*, el cual presenta una pequeña rama entre las dos principales, y de *O. columbianum* que tiene pequeñas ramas de ubicación lateral. A su vez, también se pudo observar espículas largas y delgadas (Fig. 1C), de un tamaño de 1060 μm , 1092 μm y 1112 μm (Promedio: 1087,6 μm). Para *O. venulosum*, el rango descrito es de 1000 a 2500 μm .⁽²⁰⁾ Por otro lado, considerando las espículas, en el caso de *O. radiatum* son delgadas, pero de menor longitud (700-800 μm) y en el caso de *O.*

columbium tienden a ser un poco más gruesas y de una longitud (750-800 μm) similar a la de *O. radiatum*.⁽²⁰⁾.

Figura 1

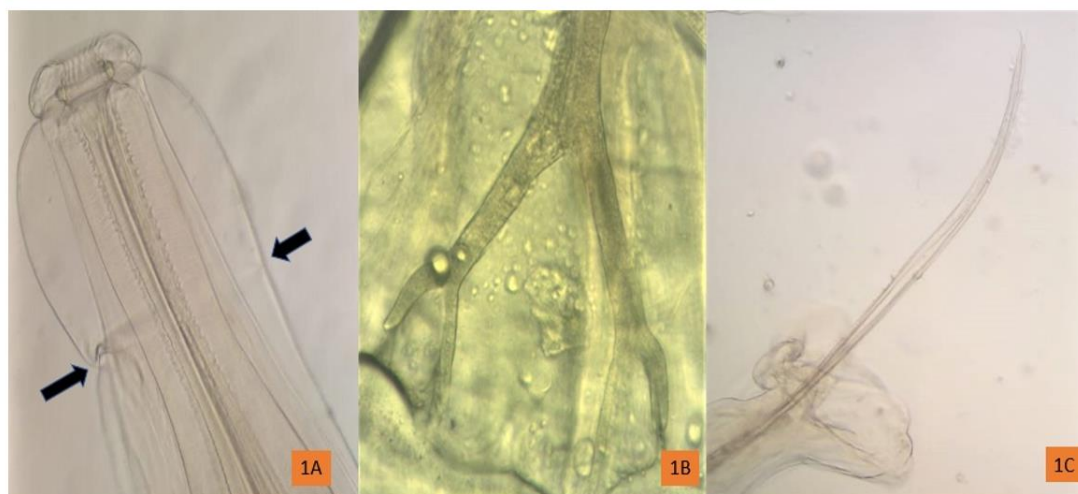


Figura 1A- (Aumento 20X) Extremo anterior de *O. venulosum* donde se observa la dilatación cefálica con la estrangulación característica de la especie (Flechas). **Figura 1B-**(Aumento 40X) Rayo dorsal con una bifurcación terminal sin la presencia de ramas accesorias. **Figura 1C-** (Aumento 10X) Espícula de *O. venulosum* de forma alargada y delgada.

mismo, no se observaron las típicas lesiones nodulares denominadas vulgarmente como “grano de tripa” características del desarrollo larvario de *Oesophagostomum* en la pared del intestino delgado. Esta observación coincide con lo descrito en la bibliografía, en que *O. venulosum* es un NGI de menor patogenicidad y en su fase de desarrollo rara vez genera la formación de lesiones nodulares, aún en casos donde la infestación es muy alta ^(1,11). Lo contrario sucede en las otras dos especies de *Oesophagostomum*. En *O. radiatum* estas lesiones pueden ser bien notorias e incluso generar cuadros de hemorragia intestinal al emerger las larvas del nódulo ⁽¹²⁾. Los casos por *O. columbianum* presentan lesiones más moderadas, aunque luego de reinfecciones puede generar una reacción inmunológica que predispone a la formación de las lesiones características ⁽²¹⁾.

El hallazgo de *O. venulosum* en caprinos se suma a los informes descritos en otras especies de animales del NOA. ^(15,16) A su vez, este trabajo sería la primera descripción de esta especie de NGI en caprinos a nivel nacional según la bibliografía disponible. Considerando los trabajos previos a nivel nacional, puede notarse que *O. venulosum* tiene una distribución bastante amplia en Argentina, con reportes en ovinos en las regiones del noreste argentino, la pampa semiárida central, la pampa húmeda y la Patagonia ^(8,9,13,14). Contrariamente, la información en caprinos es muy limitada y aunque se menciona la presencia de *Oesophagostomum spp.*, las especies intervinientes no fueron identificadas ^(15,16,17).

Conclusiones

Estos hallazgos tienen como relevancia conocer la presencia de distintos parásitos que puedan impactar en la salud de las majadas. A su vez, las descripciones realizadas en este trabajo brindan detalles que pueden ser de utilidad al momento de evaluar hallazgos a campo y/o al momento de realizar estudios parasitológicos a nivel de laboratorio. Por último, esta documentación se suma a la información disponible en lo referido a NGI a nivel regional, fortaleciendo conceptos a la hora implementar planes de control más racionales.

Bibliografía

1. Soulsby E JL. Helminths, arthropods and protozoa of domesticated animals. 7th Edition, edn., London. 1982. Pp 187-191
2. Khanmohammadi M, Halajian A, Ganji S. First scanning electron microscope observation on adult *Oesophagostomum venulosum* (Rudolphi, 1809) (Nematoda: Strongylida, Chabertiidae). *Vet Med Zoot.* 2013; 62(84): 56-61
3. Valcárcel F, Corchero J, Olmeda AS, Rojo Vázquez FA, García Romero C. Gastrointestinal nematode infections of *Cervus elaphus* in Castilla-La Mancha (Central Spain). *Rev Iber Parasitol.* 2002; 62(3-4): 108-113.
4. Demiaszkiewicz AW, Pyziel AM, Kuligowska I, Lachowicz J, Krzysiak MK. Nematodes of the large intestine of the European bison of the Białowieża National Park. *Ann Parasitol.* 2012; 58(1): 9-13.
5. Polderman AM, Blotkamp J. *Oesophagostomum* infections in humans. *Parasitol Today.* 1995 Dec; 11(12): 451-6. doi: 10.1016/0169-4758(95)80058-1
6. Durette-Desset MC. Trichostrongyloid nematodes and their vertebrate hosts: reconstruction of the phylogeny of a parasitic group. *Adv Parasitol.* 1985; 24: 239-306. doi: 10.1016/s0065-308x(08)60564-3
7. Andrews JS, Maldonado JF. The life history of *Oesophagostomum radiatum*, the common nodular worm of cattle. 1941. *Research Bulletin No. 2.* Agricultural Experiment Station, Rio Piedras, Puerto Rico
8. Romero J, Anziani O, Cetra B, Fiel C. Epidemiología e impacto productivo de nematodos en la región del NEA. En: *Enfermedades Parasitarias de Importancia Clínica y Productiva en Rumiantes. Fundamentos epidemiológicos para su prevención y control.* Fiel C. y Nari A. 2013. Editorial Hemisferio Sur, SRL (Uruguay). pp 100-102.
9. Suarez VH, Busetti MR, Bedotti DO, Fort MC. Parasitosis internas de los ovinos en la provincia de La Pampa. *Rev Fac Agron. (UNLPam)* 1994; 7(2): 35-42.
https://repo.unlpam.edu.ar/bitstream/handle/unlpam/5854/agrov07n2a04suarez_compressed.pdf?sequence=1&isAllowed=y
10. Toscano Feijóo PR. Caracterización anatomopatológica de las lesiones presentes en vísceras sujetas a decomiso, de ovinos faenados en la Empresa Pública Metropolitana de Rastro Quito (Tesis de pregrado). 2020. Universidad de las Américas, Quito. 49-62 pp
11. Goldberg A. Effects of the nematode *Oesophagostomum venulosum* on sheep and goats. *J Parasitol.* 1952; 38(1): 35-47.
12. Bremner KC, Fridemanis R. *Oesophagostomum radiatum* in calves: Intestinal hemorrhage associated with larval emergence. *Exp Parasitol.* 1974; 36(3): 424-429. doi: 10.1016/0014-4894(74)90082-4. PMID: 4547715.
13. Rosa W, Niec R, Lukovich R, Dindart J, Barberan R. Etiología y variación estacional del parasitismo gastrointestinal de los ovinos y bovinos en la zona de Mercedes (Provincia de Corrientes). *Rev Inv Agrop INTA.* 1973; 4: 25-40.

14. Olaechea FV. Epidemiología y control de los nematodos gastrointestinales en la Región Patagónica. En: Suárez VH, Olaechea FV, Romero JR, Rossanigo CE. 2007. Enfermedades parasitarias de los ovinos y otros rumiantes menores en el cono sur de América. Publicación técnica, 2007; 70. Pp74-75
15. Aguirre DH, Cafrune M. Epidemiología de los nematodos gastrointestinales en la región del NOA. En: Nari, A., Fiel, C.A. (Eds.), Enfermedades Parasitarias de Importancia Económica en Bovinos. Bases Epidemiológicas para su Prevención y Control. 2013. Hemisferio Sur: Montevideo. pp.113-130.
16. Kühne GI. Parásitos diagnosticados en el decenio 1976-1985 en la Unidad regional de Investigación en Sanidad Animal del noroeste Argentino. I. Helmintos y protozoarios. Rev Inv Agrop. INTA. 1986; 1: 73-78.
17. Rossanigo. Parasitosis de las cabras. En: Suárez VH, Olaechea FV, Romero JR, Rossanigo CE. 2007. Enfermedades parasitarias de los ovinos y otros rumiantes menores en el cono sur de América. Publicación técnica, 2007; 70. Pp 247-249
18. Bianchi AR, Bravo GC. Ecorregión Norandina: Descripción, subregiones, agroecosistemas, sistemas productivos y cartografía regional. 2008. INTA EEA Salta, Ediciones INTA. 60 pp.
19. Suárez VH. Diagnóstico de las parasitosis internas de los rumiantes en la región de invernada. Técnicas e Interpretación. Bol. Divul. Tec. (INTA-Anguil) 1997; 56: 50.
20. Lukovich R. Identificación de las formas adultas de los nematodos gastrointestinales y pulmonares de los rumiantes en la República Argentina. Secretaría de Agricultura y Ganadería, Instituto Nacional de Tecnología Agropecuaria. 1968; Pp 6-7
21. Gordon HM. Some aspects of parasitic gastro-enteritis of sheep. Aust Vet J. 1950 May;26(5):93-8. doi: 10.1111/j.1751-0813.1950.tb04900.x. PMID: 14772179.

Contribuciones de autor:

La recolección del material fue realizada por Leandro Hipólito Olmos, Luis Adrián Colque-Caro y Juan Francisco Micheloud. El procesamiento del material estuvo a cargo de Juan Pablo Díaz y Griselda Noemi Copa y el estudio taxonómico estuvo a cargo de Leandro Hipólito Olmos y Víctor Humberto Suarez. El primer borrador del manuscrito fue escrito por Leandro Hipólito Olmos y todos los autores comentaron las versiones anteriores del manuscrito. Todos los autores leyeron y aprobaron el manuscrito final. Supervisión: Leandro Hipólito Olmos , Juan Francisco Micheloud“

Conflictos de Intereses:

Los autores declaran por escrito, no tener vínculo o compromiso que condicione lo expresado en el artículo de su autoría y que pueda ser entendido como conflicto de intereses.