

## INTERSEXUALIDAD EN LINEAS COMERCIALES DE GALLINAS PONEDORAS

Mattiello, R.<sup>1</sup>; Boviez, J. D.<sup>1,2</sup>; Sánchez, A.<sup>1</sup>; Lacolla, D.<sup>1,3</sup>

<sup>1</sup>Histología y Embriología, Facultad de Ciencias Veterinarias, Universidad de Buenos Aires.

<sup>2</sup>EHIGE-CONICET, Chorroarín 280 (1427) Buenos Aires. <sup>3</sup>Histología. Fac. Cs. Vet. UNLPam. 5 y 116 Gral. Pico (6360) La Pampa

### RESUMEN

En gallinas de raza White Leghorn provenientes de una empresa comercial productora de huevos, se estudiaron las posibles causas de presentación de intersexualidad al año de edad, cuando las aves ingresan a la fase de postura. Un 11% del lote presentó casos de intersexualidad evidenciados no solo por cambios en el fenotipo sino también en el comportamiento. Para explicar dicho fenómeno se estudiaron primero las posibles causas infecciosas (Marek, Leucosis o Bronquitis Infecciosa). Estas se descartaron por medio de los estudios serológicos e histopatológicos. Los estudios morfológicos revelaron diferentes grados de atrofia del ovario izquierdo con desarrollo paralelo del tejido gonadal derecho dando órganos similares a testículos y en algunos casos a ovotestis. Las gónadas derecha e izquierda de los intersexos presentaron una distribución irregular de túbulos seminíferos, con epitelio espermatogénico en distintas fases. Sin embargo, un número significativo de túbulos mostraron muy pocas espermatogonias y espermiogénesis imperfectas e incompletas. Los ovotestis izquierdos no presentaban configuración folicular, excepto por algunos folículos atrésicos en la corteza. El cariotipo se estudió a partir de linfocitos periféricos estableciéndose la presencia de ZZW, causa aparente del problema. La alta incidencia de hermafroditismo y la presencia de cromosomas sexuales ZZW nos lleva a suponer que los altos grados de intrahibridación o de otras estrategias de hibridación en las líneas comerciales, han predispuesto la aparición de la triploidía.

**Palabras claves:** intersexualidad, triploidía ZZW, gallinas ponedoras.

## INTERSEXUALITY IN COMMERCIAL LINES OF LAYER HENS

### SUMMARY

An investigation of the cause of intersexuality in an egg's producer commercial company of White Leghorn hens line was carried out. The birds were one year old and were in laying phase. Approximately 11% of the flock presented cases of intersexuality evidenced by phenotypical and conduct changes. To explain the above phenomenon, the possibility of an infectious (Marek, Leucosis or Infectious Bronchitis). These hypothesis were rejected following a serological and histopathological study. Morphological study revealed differing degrees of left ovarian and oviductal atrophy with a parallel development of right gonadal tissues similar to testes and in some cases development of left ovotestes. The right and left gonads of the intersexes presented irregular distribution of seminiferous tubules, with spermatogenic epithelium in different phases. However, a significant part of the tubules presented few spermatogonia and incomplete spermiogenesis. In the left ovotestes the follicular configuration was absent, except for a few atresic follicles in the cortex. The karyotype was researched from peripheral lymphocytes establishing the presence of ZZW, apparent causative agent of the problem. High incidence of hermaphroditism and the presence of ZZW sex chromosomes lead us to believe that a high degree of inbreeding or other breeding strategies might have predisposed the appearing of triploid chromosomes.

**Key words:** intersexuality, triploidy ZZW, layer hens.

## INTRODUCCION

En las aves domésticas, así como en todos los animales en los que la hembra es la que tiene sexo heterogamético, el sexo de cada individuo se define en el momento de la ovulación. La masculinización de las hembras puede ser causada por diversas circunstancias y se encuentra con cierta frecuencia en las aves (De boer et al., 1984; Frankenhuis et al, 1990; Lin et al., 1995 1 y 2; Solari et al., 1991).

La determinación del sexo en los animales domésticos se realiza en tres fases: la primera fase es esencial, la *determinación genética*, y se basa en el tipo de cromosomas sexuales de las células. Tanto las células somáticas como las gonadales de una gallina presentarán heterogamesis sexual (ZW). La aparición del cromosoma W es, en este aspecto, definitoria.

La segunda fase es la *determinación sexual de los órganos* (gónadas y genitales internos aviares). Esta fase es el resultado de la interacción celular que a su vez depende de la asociación de los cromosomas sexuales y somáticos y se caracteriza por la aparición de antígenos de superficie específicos y la producción de hormonas gonadales. En el embrión de las aves se forman dos gónadas y oviductos bilaterales y simétricos, pero en poco tiempo el grupo izquierdo excederá en desarrollo al derecho (asimetría). Un estudio comparativo de la diferenciación de los conductos de Wolff (mesonéfricos) y Müller (para mesonéfricos) en aves (Jones 1978; Price, et al 1975) sugiere que los primeros sean retenidos en las hembras (ZW) como remanentes. La independencia de los conductos de Wolff de la influencia de hormonas gonadales fue confirmada en experiencias que demostraron la presencia del conducto mesonéfrico posterior a la gonadectomía temprana en ambos sexos. El conducto de Müller derecho muestra, en las hembras, una regresión parcial que ha sido atribuida a las hormonas ováricas producidas por el tejido medular. El izquierdo es retenido independientemente a la acción de estas hormonas. Las gónadas embrionarias se diferencian morfológicamente entre los días 7 y 9 del desarrollo (Price et al., 1975). En

las aves adultas solo los órganos femeninos izquierdos serán funcionales aunque queden remanentes sexuales del lado derecho (Jones, 1978).

La determinación del sexo depende de estas dos primeras fases y de su relación con factores exógenos, lo que constituye la *tercera fase*. Esta implica la aparición de los caracteres sexuales secundarios (plumaje, cresta, barbillones y espolones). En las gallinas, el dimorfismo sexual es evidente a los meses de edad, así como el comportamiento sexual específico y estos pueden o no estar de acuerdo con el sexo genético y orgánico (Breneman, 1956).

En la hembra genéticamente determinada, el crecimiento de la gónada derecha se detiene en un estadio de desarrollo potencial (prospectivo) que es similar al de un testículo. Aunque la gónada derecha sea muy pequeña, va a persistir en los adultos como un rudimento tisular, a lo largo del lado ventral de la vena cava caudal.

Luego de las primeras fases, el desarrollo embrionario del oviducto derecho de una hembra genética es detenido totalmente. Solo quedará un pequeño remanente que se encuentra desembocando en la cloaca.

En condiciones naturales, muchas gallinas viejas pueden sufrir cambios seniles que las masculinizan debido a que los rudimentos medulares de la gónada derecha se hacen funcionales.

Debido a un episodio de caída en la producción de huevos de una compañía productora comercial de huevos, con una línea de gallinas White Leghorn, se estudiaron animales fenotípicamente intermedios en sus caracteres sexuales, con el fin de diagnosticar la causa de esta intersexualidad y principalmente para describirla morfológicamente.

## MATERIALES Y METODOS

Se utilizaron quince gallinas ponedoras, híbridas de una línea de White Leghorn de un año de edad, con características de intersexualidad. Todas ellas habían entrado en la fase de actividad reproductiva y provenían de un galpón de

reproductores comerciales. Se estimó que la frecuencia de animales afectados fue aproximadamente del 11% del galpón.

Se realizaron análisis serológicos y cariotípicos en diez animales. Luego se realizó la necropsia de los quince animales para desarrollar el examen macroscópico y microscópico.

**Serología:** Se extrajo suero para determinar la presencia de anticuerpos contra las siguientes enfermedades: New Castle, Bronquitis Infecciosa y Leucosis aviar por medio de pruebas de ELISA (Enzyme-linked immunosorbent assay). La enfermedad de Marek fue estudiada con la pulpa de las plumas, por medio del método de precipitación en agar-gel (AGP).

**Cariotipo:** Se obtuvieron preparados a partir de cultivos de linfocitos provenientes de sangre venosa heparinizada en medio mínimo esencial (MEM) suplementado con un 20% de suero fetal bovino. Como mitógeno, para acumular de 10 a 15 metafases, se empleó fito-hemaglutinina (Gibco), en dilución 0,15cc en 10cc de MEM (según indicaciones) y para detener las mitosis se usó colchicina (1  $\mu$ g:10cc de MEM). Los preparados se fijaron en solución de Carnoy y se tiñeron con Giemsa al 8% durante cinco minutos. También se emplearon dos técnicas desarrolladas por otros autores (Wada et al, 1983; Wang et al 1974) con el fin de identificar al cromosoma W a partir de la pulpa de las plumas alares.

**Diagnóstico histológico:** Las preparaciones histológicas se obtuvieron de pequeñas piezas de las gónadas izquierda y derecha, oviductos, nervios ciáticos (para determinar un posible Marek), hipófisis y glándulas adrenales. Excepto las últimas dos glándulas, que fueron fijadas en formol sublimado, los otros órganos fueron fijados en formol tamponado al 10%, procesados con parafina, seccionados cada 5  $\mu$ m y teñidos con hematoxilina y eosina (H&E).

## RESULTADOS

**Examen externo:** Todos los animales se habían masculinizado, presentando un plumaje similar al del gallo, con capacidad de canto y con intentos constantes de cubrir a las aves compañeras de jaula. Además desarrollaron espolones de tamaño

mediano, así como barbillones y cresta de tipo masculino (todos ellos andrógeno-dependientes) (Fig.A).

**Examen macroscópico:** Los hallazgos anatómicos fueron en general: a- Un ovario hipogonádico izquierdo con oviducto izquierdo normal y un tejido rudimentario de tipo testicular del lado derecho, b- Un ovario anormal izquierdo con oviducto normal e hipertrofia de una gónada derecha similar a un testículo (Fig. B), c- Sólo una de las aves no presentó tejido gonádico del lado derecho y tenía también agenesia renal derecha. Este ave presentó un ovario izquierdo atrófico sin folículos y un oviducto normal (Fig. C), d- Tanto en el lado derecho, como en el izquierdo se presentaron gónadas de tipo testicular y císticos. Además no tenían oviductos pero sí conductos similares a los deferentes pero atróficos. (Fig. D). Los otros tejidos, como hígado, páncreas, riñones, nervios ciáticos, etc. fueron normales en su aspecto, consistencia y color. También observamos las glándulas adrenales e hipofisiarias para descartar los posibles tumores de células gonadotróficas.

**Observaciones histológicas:** Las gónadas derecha e izquierda de la mayoría de las aves eran hipertróficas, con una distribución irregular de túbulos seminíferos que contenían epitelio espermatogénico.

En la mayoría de las gónadas izquierdas estaba ausente el aparato folicular, excepto por unos pocos folículos degenerados, ubicados en la zona cortical externa que a su vez estaba delimitada superficialmente por células mesoteliales. El tejido cortical remanente no tenía más que una banda angosta de tejido fibroso (Fig. F). El tejido medular estaba compuesto por túbulos seminíferos que contenían células de Sertoli solas o con unas pocas espermatogonias y espermatoцитos (Fig. G). En estas gónadas tipo oñotestis se encontraron masas de células de forma irregular y tumorales conectadas con bandas de tejido fibroso. Las células con forma de huso se entremezclaban con un material amórfico abundante del tipo que compone a las membranas basales. Estas lesiones hiperplásticas mostraban signos de cambio hacia adenomas tubulares (Fig. H e I).

Los túbulos seminíferos de las

gónadas derechas se observaron constituidos con un epitelio bien desarrollado de tipo espermatogénico que consistía en todos los tipos de estadios hasta el de espermátides elongadas (Fig. E y J) así como espermatozoides de apariencia normal o bien con un epitelio formado por numerosas células de Sertoli y distintos tipos anormales de células espermatogénicas con picnosis nuclear, células gigantes con más de un núcleo y espermatozoides ondulados. Las gónadas derechas no mostraron estructuras del tipo de los adenomas tubulares ni tejidos de tipo cortical.

En la mayoría de los casos el oviducto izquierdo estaba bien desarrollado (40 a 70 cm de longitud). Las glándulas estaban en fase secretoria y sus células contenían abundantes gránulos eosinofílicos (Fig. K). Eso nos hace suponer que pudieron ser funcionales antes de que la masculinización se presentara.

**Cariología:** El cultivo de linfocitos de siete animales no dio suficientes metafases para realizarles el cariotipo. Los animales restantes (3) fueron triploides con una combinación de cromosomas sexuales ZZW. El cromosoma W se distingue perfectamente por ser heterocromático y tener entre un quinto a un medio del tamaño del cromosoma Z. El cromosoma Z es metacéntrico y de gran tamaño (macro-cromosoma) y sus brazos son ligeramente diferentes en longitud.

**Serología:** Las pruebas serológicas mostraron títulos vacunales normales para la Enfermedad de Newcastle y la Bronquitis Infecciosa. Las pruebas de Leucosis y Enfermedad de Marek dieron resultados negativos.

## DISCUSION

La masculinización puede deberse a:

a- Un tumor de células tecales ováricas productoras de andrógenos, con destrucción total o parcial del ovario izquierdo por crecimiento del tejido tumoral (Guarda et al., 1986).

b- La extirpación experimental del ovario izquierdo puede inducir la masculinización (Breneman, 1956; Frankenhuis et al., 1990), así como la presencia de hormonas sexuales masculinas, que en general reprimen el

desarrollo cortical y causan una hipertrofia medular en la gónada. La testosterona tiene un efecto significativo, aumentando el tamaño de la cresta (Breneman, 1956; De boer et al., 1984; Frankenhuis et al. 1990).

c- Las infecciones virales como la Bronquitis Infecciosa, Enfermedad de Newcastle, Leucosis Aviar o la Enfermedad de Marek pueden causar la atrofia del ovario y oviducto, asociada o no con inflamación (Guarda et al., 1986).

d- La masculinización espontánea ha sido observada en pollos triploides con cromosomas sexuales ZZW y es más frecuentes en embriones que provienen de madres que inician la postura (De boer et al., 1984; Fitzgerald et al., 1993).

Si el ovario izquierdo es destruido quirúrgicamente o por una enfermedad, la gónada derecha se agranda y se desarrolla como testículo. Es reconocida la capacidad de éstas gónadas de desarrollar un ovotestis u ocasionalmente un ovario, mas o menos activo. Cuando la gónada izquierda está ausente, el mesonefros derecho y el conducto mesonéfrico ( que persisten en las hembras adultas normales) se agrandan y asocian con la gónada derecha para formar el epidídimo y el conducto deferente. Por ello, el lado derecho de una hembra genética adulta puede producir un sistema masculino completo y funcional.

Nuestras observaciones histológicas descartan la existencia de tumores productores de andrógenos en la gónada izquierda que hubiera podido llevar a un desarrollo anormal de ambas gónadas. La formación de ovocitos no viables pueden originar adenomas tubulares en las gónadas hiperplásicas intersexuales.

Las infecciones virales como causa posible de intersexualidad se originan por destrucción viral de la gónada normal y desarrollo ulterior de la gónada vestigial derecha en una gónada de tipo testicular no demasiado evidente, aunque solo contenga tejido medular que segrega andrógenos (ovotestis).

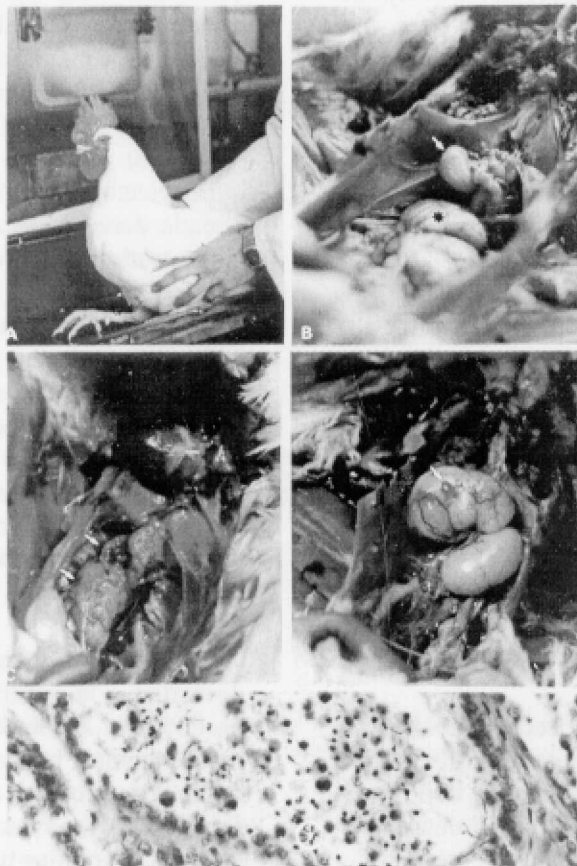
Los estudios tempranos sugieren que las anomalías cromosomales son la causa principal y la presentación de una combinación cromosómica ZZW se asocia tanto con un aumento en la mortalidad embrionaria como con la masculinización.

La presencia de triploides en las líneas comerciales de gallinas ponedoras puede atribuirse a un incremento en la incidencia de divisiones meióticas aberrantes durante los estadios tempranos del desarrollo ovárico. Las divisiones meióticas aberrantes producen numerosas ovocitos no viables que llevan a la constitución de adenomas tubulares (como ya fue mencionado).

Para reducir la aparición de

triploides en las líneas comerciales, se sugiere tanto una correcta selección genética ya que las distintas líneas tienen grados variables de anomalía cromosomal, como cuidarnos de no utilizar gallinas demasiado jóvenes para la reproducción, ya que en las primeras ovulaciones es más frecuente que aparezcan las divisiones meióticas aberrantes.

### Figuras



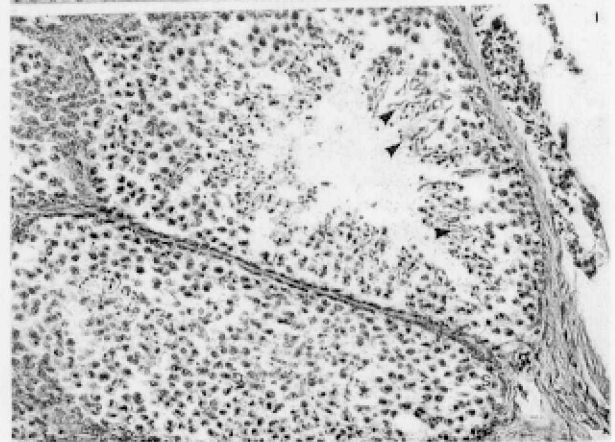
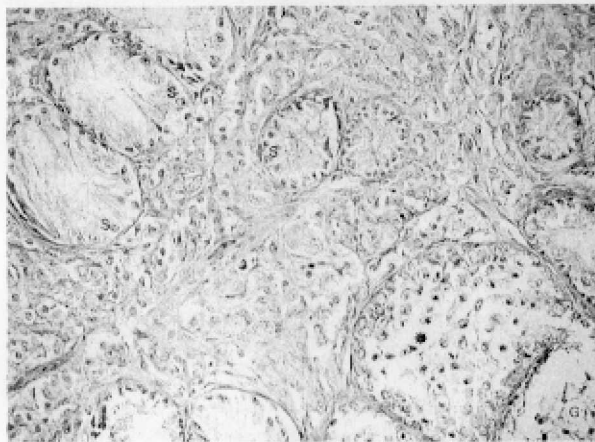
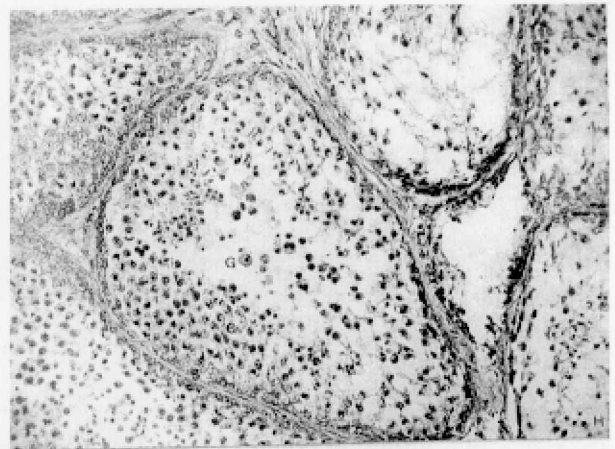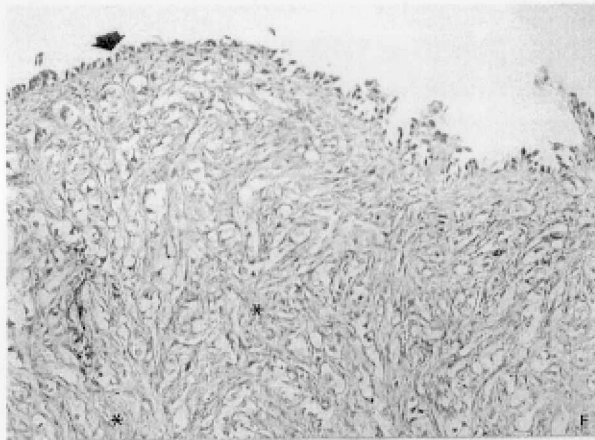
**Figura A:** Morfología externa de las aves con caracteres secundarios como el plumaje, las crestas y barbillones y espolones característicos de los machos.

**Figura B:** Examen macroscópico de la gallina de la Fig. A. El ovario izquierdo es anormal, con un oviducto izquierdo normal (\*) e hipertrofia de la gónada derecha con características de un testículo (^).

**Figura C:** Apariencia Macroscópica de una de las aves, mostrando la agenesia del riñón derecho (O), atrofia ovárica izquierda sin folículos y un oviducto normal.

**Figura D:** Examen Macroscópico. Hipertrofia gonadal izquierda y derecha con características testiculares. La gónada derecha es de tipo quístico (^). Esta ave no presentaba oviducto pero tenía conductos atróficos del tipo deferente.

**Figura E:** Examen microscópico. Micrografía 400x de gónada derecha mostrando túbulos seminíferos que contienen células de Sertoli delineando la luz. También se encuentran presentes diferentes tipos de espermatocitos anormales con picnosis nuclear y citoplasmas eosinofílicos (^), células gigantes con más de un núcleo (debajo de la flecha) y espermatozoides retorcidos (\*).H&E.

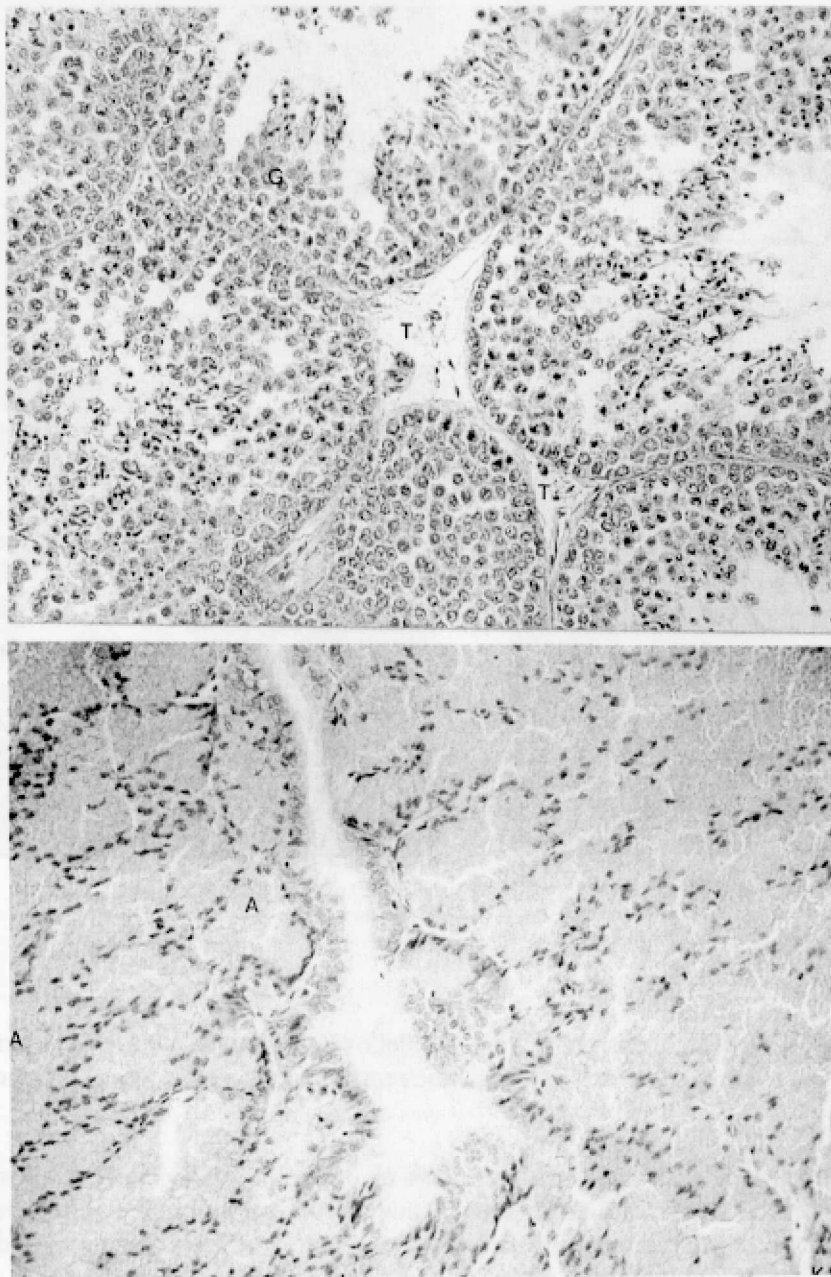


**Figura F:** Región cortical de una gónada del tipo del ovotestis que muestra una lámina mesotelial cubriendo la superficie ( ) y tejido fibroso (\*) que representa al tejido cortical degenerado. H&E. x160.

**Figura G:** Tejido Medular de una gónada similar a un ovotestis compuesto de túbulos seminíferos que contienen células similares a las de Sertoli sin el epitelio germinal (\*). A la derecha y abajo se observa un túbulo seminífero con células de Sertoli y células germinales degeneradas. H&E.x160.

**Figuras H e I:** Estructuras del tipo de los adenomas tubulares en una gónada izquierda hipertrofiada. El epitelio contiene células de Sertoli (S) y distintos tipos de células espermatogénicas anormales (G). En I, podemos observar algunos grupos de espermatozoides anormales (↑) cerca de la luz. H&E. x160.





**Figura J:** Túbulos seminíferos bien desarrollados con diferentes tipos de células espermatozógenas (G). En la luz central se muestran algunos espermatozoides maduros y células degeneradas con picnosis nuclear. El tejido intersticial (T) contiene algunas células de Leydig evidentes en el centro de la fotografía. H&E. x 160.

**Figura K:** Fotomicrografía de la porción del magnum en un oviducto normal. Las células glandulares están llenas de gránulos eosinofílicos (albúmina) correspondiente con la fase de ovulación. H&E. x160.

**Agradecimientos:** Los autores agradecen la asistencia técnica de la Med. Vet. Graciela Marrube, la del Sr. Angel Fusaro en la fotografía y la de la Srta. Patricia Chamas en las traducciones. Este trabajo se realizó con ayuda del subsidio VE017 (UBACYT) de la Universidad de Buenos Aires y del programa EHIGE- CONICET.

## BIBLIOGRAFIA

**BRENEMAN, W. R.** -1956- Steroid hormones and the development of the reproductive system in the pullet. *Endocrinology* 58 : 262-271.

**DE BOER, L.E.; DE GROEN, T.; FRANKENHUIS, M. T.; ZONNEVELD, A.; SALLEVELT, J.; BELTERMAN, J.** -1984- Triploidy in *Gallus domesticus* embryos, hatchings and adult intersex chickens. *Genetica* 65 : 83-87.

**FITZGERALD, S. D.; CARDONA, C. J.** -1993- True hermaphrodites in a flock of *Cochin Bantams*. *Avian diseases* 37: 912-916.

**FRANKENHUIS, M. T.; VAN WALSUM, J.; DE BOER, L. E.; DIELEMAN, S. J.; MISDORP, W.; VAN DER VALK, M. A. ; WENSING, C. J.** -1990- Triploidy and Intersexuality in adult commercial layers. *Avian Pathology* 19 :3-14.

**GUARDA, F.; CANESE, M. G.; CERRUTI SOLA, S.; LOMBARDINI, F.; MORTARINO, P.** -1986- Contributo allo studi sui rapporti tra infezioni virali e patologia genitale nella fallina ovaioia. *La Clínica Veterinaria* vol.109 Fasc.1:70-83.

**JONES, R. E.** -1978- Ovarian differentiation in *The vertebrate ovary*, N.Y. Plenum Press. Ch. 2: 57-61.

**KING, S. A.; Mc LELLAND, J.** -1984- in *Birds, their structure and function*. 2<sup>nd</sup>. ed. Baillière Tindall, Lond. 145-166.

**LIN, M.; THORNE, M. H.; MARTIN, I. C.; SHELDON, B. L.; JONES, R. C.** -1995- Electron microscopy of the seminiferous epithelium in the triploid (ZZZ and ZZW) fowl, *Gallus domesticus* . *J. Anat.* 186:563-576.

**LIN, M.; THORNE, M. H.; MARTIN, I. C.; SHELDON, B. L.; JONES, R. C.** -1995- Development of the gonads in the triploid (ZZW and ZZZ) fowl, *Gallus domesticus*, and comparison with normal diploid males (ZZ) and females (ZW). *Reproduc. Fertil. Dev.* 7:1185-1197.

**PRICE, J.; ZAAIJER, P.; ORTIZ, E.; BRINKMANN, A. O.** -1975- *Amer. Zool.*15 (Suppl.1): 173 -195.

**SOLARI, A. J.; THORNE, M. H.; SHELDON, B. L.; GILLIES, C. B.** -1991- Synaptonemal complexes of triploid (ZZW) chickens , Z-Z pairing predominates over Z-W pairing. *Genome.* 34:718-726.

**TABER, E.** -1964- Intersexuality in birds in *Intersexuality in vertebrates including man* C.N. Armstrong and A.J.Marshall, eds, Academic Press, New York.: 285-310.

**WADA, M. Y.; YOSIDA, T. H.** -1983- A simple and applicable Chromosome Technique for sex identification of the bird. *Proc. Japan Acad.* 59, Ser. B: 219-222.

**WANG, N.; SHOFFNER, R. N.** -1974- Trypsin G- and C- banding for interchange analysis and sex identification in the chicken. *Chromosoma* 47 : 61-69.