

Estudio ultrasonográfico de la dinámica duodenal del equino en ayunas y post ingesta líquida

Monina, M.I.¹; Véspoli Pucheu, M.V.¹; Galetti, E.R.J.¹; Vera, O.A.¹; Heritier, J.M.¹; Ierace, A.M.J.¹; Rio, F.J.¹; Della Croce, M.R.¹; González, J.M.E.¹; Olivares, M.D.¹

¹Facultad de Ciencias Veterinarias, Universidad Nacional de La Pampa. Calle 5 y 116 (6360), General Pico. La Pampa.

Resumen

La ultrasonografía permite valorar la dinámica funcional del aparato digestivo del equino. El objetivo de este trabajo fue evaluar la dinámica visceral duodenal en el equino adulto, estandarizando la ventana de exploración y el promedio de evacuación del mismo. Se realizó un ayuno previo de sólido y líquido de 7 y 5 horas respectivamente. Al momento cero y luego de la ingestión de seis litros de agua por boca se contabilizaron el número de contracciones a los 10 segundos, 5 y 10 minutos. Los resultados fueron analizados estadísticamente infiriendo que la variación observada exhibe diferencias significativas debido a las contracciones del duodeno de todas las mediciones de tiempo respecto del ayuno. Se repara además, que la medición de 10 minutos tiene diferencias significativas contra la de 5 minutos, lo que no es relevante.

Palabras claves: ultrasonografía, abdomen, duodeno, equino

Abstract

Ultra-sonography study of the equine duodenal dynamic in pre- and post-liquid ingest

Ultrasonography allows evaluating the functional dynamics of the digestive process of the horse. The functional duodenal activity was evaluated in ten adult horses standardizing the window of exploration and the average evacuation time. A previous 7 and 5 hour of solid and liquid fasting was done. At time zero and after the ingestion of six litres of water, the numbers of contractions were assessed at 10 seconds, and at 5 and 10 minutes. The results exhibits significant differences between all the measured times with respect to the fasting time.

Key words: ultrasonography, abdomen, duodenum, equine.

Introducción

Las maniobras semiológicas de exploración física no permiten discernir con exactitud los hallazgos correspondientes a la fisiología duodenal del equino (Monina et al., 2002). Sólo la ultrasonografía permite el abordaje de este segmento con el propósito de evaluar la dinámica funcional del órgano (Goddard 1995; Nylan y Matton, 1995; Douglas Byars y Bain, 1998; Rantanen y McKinnon, 1998; Schmitz, 1998; Fontaine et al. 1999). Estos resultados son de gran valor a la hora de evaluar las patologías digestivas del intestino delgado del equino que hasta ahora se consideraban de difícil acceso. El objetivo de este trabajo fue evaluar la dinámica visceral de la anatomía duodenal durante el proceso digestivo en el equino adulto, estandarizando la ventana de exploración y el promedio de evacuación del mismo.

Materiales y Métodos

Fueron evaluados 10 equinos adultos, sin patologías abdominales, con dos equipos de ecografía marca Ekhoson, modelo Mysono, transductor convexo de 5 MHz y otro Pie Medical 480, transductor lineal transrectal de doble frecuencia 5 MHz / 7,5 MHz, respectivamente.

La imagen duodenal y el número de contracciones por tiempo, fueron evaluados utilizando la ventana de exploración ultrasonográfica transcutánea sobre el hemiabdomen derecho en cuatro oportunidades: la primera en ayunas y las siguientes a los 10 segundos, 5 y 10 minutos post ingestión de líquido. El ayuno de sólido fue de 7 horas y el de líquido de 5 horas, para de esa manera, garantizar la vacuidad estomacal y duodenal. La cantidad de agua suministrada por boca fue de 6

litros mediante la utilización de jeringa dosificadora Euroflex[®], observando de manera inmediata el cambio de imagen ecográfica del contenido duodenal.

En el análisis estadístico se utilizó:

- Contraste para medias por ANOVA
- Test de Tukey para comparaciones múltiples

Cada individuo fue medido en tres oportunidades en las mismas condiciones para reducir la variabilidad en el análisis estadístico, salvo el décimo que fue sólo evaluado en dos instancias por haber sido trasladado a otro establecimiento.

Resultados

Todas las mediciones se realizaron localizando la ventana transcutánea de exploración para el duodeno del equino (Ashdow y Done, 1987; Getty et al. 1990;

Nylan y Matton, 1995; Clayton y Flood, 1997; Rantanen y McKinnon 1998; Schmitz, 1998) desde el lado derecho del abdomen, del 10° al 12° espacio intercostal, adyacente al borde medial del hígado y ventral del riñón derecho en los espacios intercostales 15° a 16°, siendo ésta última la de elección por ser la que brindó la mejor imagen ultrasonográfica. Generalmente presentó una imagen redondeada en la sección transversal y tubular en el eje longitudinal (Goddard, 1995; Schmitz, 1998). La pared siempre se observó delgada e hipoeoica en contraste con el contenido de la luz, con un grado de contracción rítmico rápido. En ayuno siempre se observó presencia de fluido representado por una imagen anecoica (Figura 1).

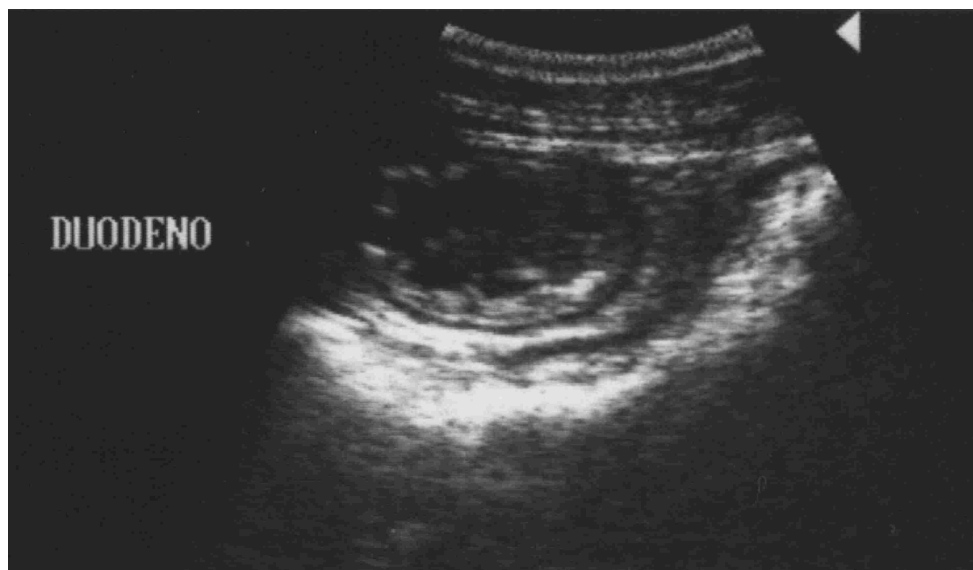


Figura 1: Imagen ecográfica que muestra corte transversal del duodeno. Nótese la imagen anecoica en la luz correspondiente a contenido líquido

La estandarización de las horas de ayuno fue indispensable para obtener los datos a analizar en la dinámica normal del proceso digestivo. El número de contracciones duodenales se contabilizó al momento cero, a los 10 segundos, y 5 y 10 minutos posteriores a la ingestión del agua,

resultando así cuatro mediciones. Se consideró terminada la prueba a los 10 minutos, pues en ese momento los valores comenzaron a descender para igualarse con los del momento cero.

Los datos se registraron y procesaron en la Tabla 1.

**Registro del número de contracciones duodenales por minuto y variables para el análisis por el
Contraste para Medias por ANOVA y test de Comparaciones Múltiples
Dinámica Duodenal (contracciones por minuto)**

Equino N°	Ayuno	10 Seg	5 Min	10 Min	xi.	Ayuno	10 Seg	5 Min	10 Min
1	6	9	10	9	34	36	81	100	81
	8	11	9	7	35	64	121	81	49
2	8	10	11	9	38	64	100	121	81
	5	6	6	6	23	25	36	36	36
3	6	8	10	10	34	36	64	100	100
	6	8	8	7	29	36	64	64	49
4	8	8	7	7	30	64	64	49	49
	7	8	7	9	31	49	64	49	81
5	7	8	8	7	30	49	64	64	49
	6	7	8	8	29	36	49	64	64
6	9	10	11	10	40	81	100	121	100
	7	10	11	10	38	49	100	121	100
7	8	9	9	9	35	64	81	81	81
	5	4	6	6	21	25	16	36	36
8	5	6	6	6	23	25	36	36	36
	8	11	9	7	35	64	121	81	49
9	8	10	10	9	37	64	100	100	81
	8	11	9	9	37	64	121	81	81
10	8	11	9	9	37	64	121	81	81
	6	8	8	7	29	36	64	64	49
x.j	6	7	7	7	27	36	49	49	49
	6	9	9	8	32	36	81	81	64
Medias	9	10	11	10	40	81	100	121	100
	8	9	11	10	38	64	81	121	100
Medias	7	7	10	10	34	49	49	100	100
	8	9	11	10	38	64	81	121	100
Medias	9	10	11	11	41	81	100	121	121
	8	11	9	9	37	64	121	81	81
Medias	7	10	10	9	36	49	100	100	81
	207	255	261	245	968	1519	2329	2425	2129
Medias	7,14	8,79	9,00	8,45	x..				8402


Los resultados del análisis estadístico para la dinámica duodenal (contracciones por unidad de tiempo) permitieron concluir que la variación observada exhibe diferencias significativas y muy significativas de las medias debido a las contracciones del duodeno. El Test de Comparaciones Múltiples explica diferencias significativas y muy significativas de todas las mediciones de tiempo respecto de las observaciones de ayuno.

Discusión y Conclusiones

En la bibliografía consultada no se encontraron referencias para la comparación de los resultados.

La dinámica duodenal del equino puede ser estudiada a través de la ultrasonografía abdominal transcutánea del hemiabdomen

derecho, utilizando para ello la ventana de exploración ubicada entre el 15° al 16° espacio intercostal, ventral del riñón derecho, quedando reducido el área de estudio respecto a lo mencionado en las citas bibliográficas para estandarizar el punto de observación de este segmento de intestino (Douglas Byars y Bain, 1998; Fontaine et al., 1999; Rantanen y McKinnon, 1998; Schmitz, 1998). Este procedimiento simple, incruento y no invasivo permite evaluar la anatomofisiología del órgano y puede ser utilizado en el protocolo para el diagnóstico de las patologías abdominales del equino.



Bibliografía

Ashdow, R.; Done, S. 1987. Colour Atlas of Veterinary Anatomy. Vol. 2: The Horse. Ed. Mosby- Wolfe. Inglaterra.

Clayton, H.; Flood, P. 1997. Anatomía aplicada dos grandes animais. Ed. Manole Ltda. Brasil.

Douglas Byars, D.; Bain, F. 1998. Gastrointestinal and peritoneal evaluation. En Rantanen, N.; Mc Kinnon, A.: Equine diagnostic ultrasonography. Williams & Wilkins. U.S.A.

Fontaine, G.; Reid Hanson, R.; Rodgeron, D.; Steiger, R. 1999. Ultrasound evaluation of equine gastrointestinal disorders. Compendium of Continuous Education, 21: 253-262.

Getty, R. 2005. SISSON y Grossman. Anatomía de los Animales Domésticos. Masson. 5° ed. Tomo I. España.

Goddard, P.J. 1995. Ecografía Veterinaria. Editorial Acribia. España.

Monina, M.; Vera, O.; Della Croce, M.; Heritier, J.; Ierace, A.; Galetti, E.; Rossetto, L.; Verna, M.; Véspoli Pucheu, V. 2002. Guía de aprendizaje: Semiología del aparato digestivo. Cátedra de Semiología y Propedéutica. Facultad de Ciencias Veterinarias. Universidad Nacional de La Pampa.

Nylan, T; Matton, J. S. 1995. Veterinary Diagnostic Ultrasound. W.B. Saunders Co. U.S.A.

Rantanen, N.; McKinnon, A. 1998. Equine Diagnostic Ultrasonography. Williams & Wilkins. U.S.A.

Schmitz, D. 1998. Abdominal Ultrasonography. From Rantanen, N., McKinnon, A.: Equine diagnostic ultrasonography. Williams & Wilkins. U.S.A.