



## Acción de extracto de *Cichorium intybus* sobre componentes celulares y tisulares en heridas cutáneas en ratones blancos.

Lacolla, D.V.<sup>1</sup>; García, M.G.<sup>1</sup>; Toribio, M.S.<sup>2</sup>; Sosa, A.R.<sup>3</sup>

<sup>1</sup>Cátedra de Histología I y II - Facultad de Ciencias Veterinarias, Universidad Nacional de La Pampa. Calle 5 y 116 (6360), General Pico. La Pampa.

<sup>1</sup>Cátedra de Farmacología - Facultad de Ciencias Veterinarias, Universidad Nacional de La Pampa. Calle 5 y 116 (6360), General Pico. La Pampa.

<sup>1</sup>Becario - Facultad de Ciencias Veterinarias, Universidad Nacional de La Pampa. Calle 5 y 116 (6360), General Pico. La Pampa.

[dlacolla@corpiconet.com.ar](mailto:dlacolla@corpiconet.com.ar)

### Resumen

Se describe la acción de extractos de *Cichorium intybus*, planta de la familia de las compuestas que crece en la región pampeana, sobre componentes celulares y tisulares en heridas netas provocadas en ratones. Para ello se han lesionado ratones y se han tratado tópicamente durante 10 días con extractos diluidos de la especie nombrada obteniéndose muestras diarias para realizar estudios histológicos. En forma paralela y para poder comparar la evolución de las heridas se procedió en forma similar con ratones que no fueron tratados. Los ratones del grupo tratado mostraron retardo en el proceso de curación de la herida evidenciado por una significativa mayor permanencia de los neutrófilos y el retraso de la aparición de los fibroblastos en la zona lesionada ( $p < 0.05$ ). Se concluye que *Cichorium intybus* no presenta actividad cicatrizante a la dosis ensayada, y bajo las condiciones de este estudio.

Palabras claves: *Cichorium*, heridas, piel, extractos vegetales, cicatrización

### Abstract

***Cichorium intybus* extract action over cellular and tissue components of skin wounds in white rats.**

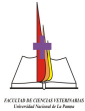
Healing activities of provoked wounded mice was recorded as consequence of the application of extract of *Cichorium intybus*, a complex family plant that growth naturally in pampas area. The Treatment group was treated topically with diluted extract for 10 days and samples were taken every day for histological analyses. In order to compare the evolution of the wounds the same procedure was applied to a non-

treatment group of animals (Control group). Mice from the treated group showed a significant delay in the healing wound process ( $p < 0.05$ ) evidenced by an increase in neutrophil and fibroblast stay in the injured tissue, as well as in the collagen fibre arrangement in relation to the control group. Under the condition of the present study the extract of *Cichorium intybus* did not showed healing activity.

**Key words:** *Cichorium*, wounds, skin, plant extracts, healing.

### Introducción

Al producirse una herida en la piel se desarrollan acciones de muchos tipos celulares y componentes intercelulares cuyo fin es la reparación o cicatrización de la misma (Kumar et al., 2005). La utilización de sustancias naturales en el tratamiento de diferentes alteraciones, como es el caso de las heridas cutáneas, data de miles de años (Cañigueral et al., 2003; Boelter, 2008.) constituyendo en la actualidad un desafío la exploración de nuevas fuentes. El reino vegetal ofrece numerosas sustancias potencialmente útiles para la medicina. *Cichorium intybus* está citada entre las especies adaptadas al suelo pampeano, (Cabrera y Zardini, 1993; Alonso, 2004, Ladio, 2005 y Steibel et al., 2007) que tiene, entre otros, supuestos efectos cicatrizantes aunque no está especificada su forma de uso (Toursarkissian, 1980; Font Quer, 1995; Núñez y Cantero, 2000). Perteneciente a la familia Asteraceae es una hierba bienal o perenne, de ciclo invernal, con raíces profundas y gruesas, tallos erectos, fistulosos, muy ramosos, de 40 a 150 cm de altura y flores azules. Originaria de Europa, en La Pampa es cultivada como forrajera y hortícola, y puede encontrarse



asilvestrada muy frecuentemente en sitios con relativa humedad (Steibel, 2008). Nuestro laboratorio desarrollo un modelo histológico que permitió valorar la acción de principios activos de *Cichorium intybus* ante distintos componentes celulares y tisulares luego de producida una herida (Arroyo et al. 1999; González Escobar, 2002), donde se tiene en cuenta para evaluar la actividad biológica el arribo y permanencia de neutrófilos, fibroblastos y el ordenamiento de las fibras colágenas (Genneser, 2000; Ross y Pawlina, 2004).

### **Materiales y Métodos**

Se recolectaron partes aéreas de *Cichorium intybus* dentro del área de la Provincia de La Pampa y fueron secados en estufa sobre papel a una temperatura de 35 °C durante 3 días. Se obtuvo el extracto macerando 20 g de partes aéreas desecadas y trituradas en una solución etanol - agua (1:1, v/v) cambiando el solvente de extracción cada 48 h (3x). Los extractos se juntaron y llevaron a sequedad en rotavapor, conservándose a -20 °C. Al momento de realizar los ensayos se diluyó en 30 ml de agua destilada estéril.

Se utilizaron 40 ratones de 25 – 28 g de peso provistos por el Bioterio de la Facultad de Ciencias Veterinarias, UNLPam. Estos fueron anestesiados y depilados en el área dorsal, realizándose una herida neta de 0,5 cm. Se separaron en dos grupos de 20 ratones cada uno: Grupo Tratado (GT) y Grupo Control (GC). Al grupo GT le fue suministrado en forma tópica, el extracto de *Cichorium intybus* sobre cada herida y alrededor de ella. La aplicación de la sustancia de prueba se realizó 2 veces al día, a razón de 0,1 ml por vez, observándose diariamente y durante 10 días, la evolución de las heridas. Se sacrificaron 2 ratones por día, obteniéndose muestras de la zona de la herida para realizar los correspondientes estudios histológicos. Las mismas se fijaron en formol, se incluyeron en parafina y se colorearon según técnicas de Hematoxilina-eosina y P.A.S., (Luna, 1968) para su posterior observación al microscopio óptico. Igual procedimiento se realizó con el grupo GC, pero sin recibir el tratamiento tópico.

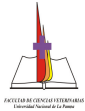
### **Resultados**

En los ratones del grupo GC se observó, a simple vista, la recuperación de la integridad epidérmica de la herida a partir del día 8. El número de neutrófilos en la zona periférica a la herida en este grupo fue superior a los 75 por campo microscópico en el día 2, disminuyendo paulatinamente hasta estabilizar su número en (1 o 2 por campo) desde el día 6. Los fibroblastos incrementaron su número a partir del día 3 llegando el día 5 a un máximo de 40 por campo, para luego ir disminuyendo (Tablas 1 y 2). Las fibras colágenas se fueron ordenando en forma paralela a la superficie a partir del día 6. La epidermis permaneció engrosada hasta el día 5, momento a partir del cual su espesor comenzó a disminuir progresivamente. En el grupo GT, al día 8 la observación a ojo desnudo de la herida no evidenció integridad epidérmica completa. El aumento de neutrófilos se produjo también a partir del día 2, pero su número nunca superó los 60 por campo, para luego disminuir hasta valores normales el día 8. Los fibroblastos aumentaron a partir del día 3 y permanecieron en la zona, en un número elevado, hasta el día 10 (Tablas 1 y 2). El ordenamiento de las fibras colágenas se evidenció a partir del día 7. La prueba T mostró diferencias significativas con respecto al número de neutrófilos y fibroblastos respectivamente en los Grupos GT y GC en cada uno de los días en los que se realizó la observación.

**Tabla 1. Cantidad de neutrófilos por campo microscópico observados en los días 2,4 y 6 en GC y GT.**

	Grupo control	Grupo tratado
Día 2	45	25*
Día 4	75	40*
Día 6	3	8*

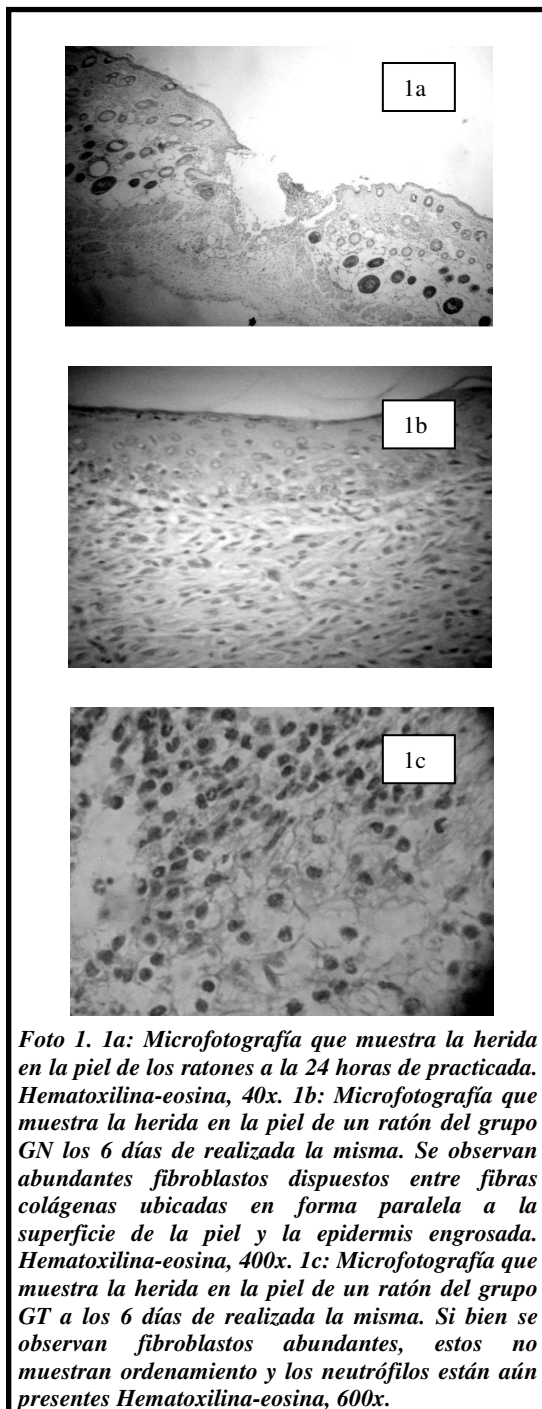
Test "t" de Student, \*  $P < 0,05$ .



**Tabla 2. Cantidad de fibroblastos por campo microscópico observados en los días 2, 4, 6, 8 y 10 en GC y GT.**

	Grupo control	Grupo tratado
Día 2	16	10*
Día 4	30	20*
Día 6	60	50*
Día 8	40	55*
Día 10	12	36*

Test "t" de Student, \*  $P < 0,05$



### Conclusiones

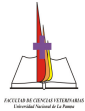
Los ratones del grupo tratado mostraron retardo en el proceso de curación de la herida, evidenciado por la mayor permanencia de los neutrófilos y por el retraso de la aparición de los fibroblastos en la zona lesionada. Estos datos, junto al menor número de neutrófilos, que en general se observó en el grupo de ratones tratados y el atraso en el ordenamiento de las fibras colágenas, llevan a la conclusión que *Cichorium intybus* no presenta actividad cicatrizante a la dosis ensayada, y bajo las condiciones de este estudio.

### Agradecimientos

Los autores agradecen a la Prof. Susana Sanfilippo por la traducción de trabajos y de resumen al idioma inglés.

### Bibliografía

- Alonso, J. 2004.** Tratado de Fitofármacos y Nutracéuticos Editorial Habeas. Rosario Argentina.
- Arroyo, J; Pareja, B; Ruez, J. 1999.** Efecto cicatrizante del Piper angustifolium R. & P. sobre lesiones de piel inducidas en animales de Experimentación. Folia Dermatologica, 10(1): 48-51.
- Cabrera, AL; Zardini, EM. 1993.** Manual de la flora de los alrededores de Buenos Aires. Editorial Acme. . Buenos Aires. Argentina.
- Cañigual, S; Dellacassa, E; Bandoni, A. 2003.** Plantas Medicinales y Fitoterapia. ¿Indicadores de Dependencia o Factores de Desarrollo? Latin America Journal of Pharmacy, 22(3): 265-278.
- Boelter, R. 2008.** Plantas medicinales usadas na medicina veterinária. Clínica. Campo. Manipulacao. Pesquisa. UFSM. Brasil.
- Font Quer, P. 1995.** Plantas Medicinales. El Dioscórides renovado. Editorial Labor. 15º edición. Barcelona. España.
- Genneser, F. 2000.** Histología. Ed. Médica Panamericana, 3ra. Edición Bs. As. Argentina.
- González Escobar, R. 2002.** Modelos experimentales para la evaluación de la acción cicatrizante de medicamentos. Revista Cubana de Farmacología, 36: 3.
- Kumar, V; Abbas, A; Fausto, N. 2005.** Robins y Cotran: Patología estructural y



funcional. 7ma. Edición. Ed. Elsevier. Madrid. España.

**Ladio, A. 2005.** Malezas exóticas comestibles y medicinales utilizadas en poblaciones del noreste patagónico: aspectos etnobotánicos y ecológicos. Boletín Latinoamericano y del Caribe de plantas aromáticas y medicinales. Santiago, Chile. 22(004): 75-80

**Luna, L. 1968.** Manual of Histologic Staining Methods of the Armed Forces. Institute of Pathology. The Blakinston Division. Mc. Graw. Hill Book Company. New York. Toronto.

**Núñez, C; Cantero, JJ. 2000.** Las plantas medicinales del sur de la Provincia de Córdoba. Editorial Fundación Universidad Nacional de Río Cuarto. Río Cuarto. Córdoba. Argentina.

**Ross y Pawlina 2004.** Histología Texto y atlas color con biología celular. Editorial Panamericana, 15: 481-517

**Steibel, PE; Troiani, HO; Oriani, DS; Ardoino, SM; Toribio, MS, Boeris, MA; Toso, RE. 2007.** "Banco de Extractos Vegetales de Plantas Nativas y Naturalizadas de la Provincia de la Pampa" Avances de la Farmacobotánica en Latinoamérica. 1º Edición. ISBN 978-987-05-2933-0.

**Steibel, P; Toso, R; Troiani, H. 2008.** Plantas Medicinales de la región pampeana. Laboratorio Lafitar SRL., pag. 100

**Toursarkissian, M. 1980.** Plantas medicinales de la Argentina. Editorial Hemisferio Sur. Buenos Aires. Argentina