

# Acción de extracto de *Acaena myriophylla* sobre componentes celulares y tisulares en heridas cutáneas en ratones\*

Lacolla, Daniel V.<sup>1</sup>; García, Mónica G.<sup>1</sup>;  
Toribio, Mirta S.<sup>3</sup>; Sosa, Andrés R.<sup>1, 4</sup>

**Resumen:** *Acaena myriophylla* (cadillo) es una rosácea que desarrolla en la región pampeana. Se analizó la acción de los extractos de sus partes aéreas sobre componentes celulares y tisulares en heridas netas provocadas en ratones. Las lesiones provocadas fueron tratadas tópicamente durante 10 días con extractos diluidos de la especie nombrada obteniéndose muestras diarias para realizar estudios histológicos. En forma paralela, y para poder comparar la evolución de las heridas, se procedió en forma similar con ratones que no fueron tratados. Los ratones del grupo tratado mostraron en la zona de aplicación una importante edematización que determinó, posiblemente, el retardo en el proceso de curación de la herida. Al microscopio se evidenció una mayor permanencia de los neutrófilos, el retraso en la aparición y permanencia de los fibroblastos en la zona lesionada, y congestión en las etapas iniciales. El ordenamiento de fibras colágenas también sufrió demora con respecto al grupo control. La prueba estadística "t" mostró diferencias significativas ( $P < 0.01$ ) con respecto al número de neutrófilos y fibroblastos entre los ratones tratados y los no tratados.

**Palabras clave:** *Acaena*, heridas, piel, extractos vegetales, cicatrización

***Acaena myriophylla* extract action over cellular and tissue components on skin wounds in mice**

**Abstract:** *Acaena myriophylla* (cadillo) is a rosacea family plant that naturally grows in the pampas area. The *Acaena myriophylla* extract action over cellular and tissue components on skin wounds in white mice was analyzed. Skin wounds in mice were treated topically with diluted extracts of *Acaena myriophylla* for 10 days and samples were taken every day for histological analysis. In order to compare the evolution of the wounds the same procedure was applied to a non-treated group of animals. (Control group) Mice from the treated group showed an important local edema and significant delay in the healing wound process evidenced by an increase in neutrophil and fibroblast remain in the injured tissue, ( $P < 0.05$ ) as well as in the collagen fiber arrangement in relation to the control group. The statistic test showed significant differences ( $P < 0.01$ ) in the number of neutrophil and fibroblast between the treated and untreated mice.

**Keywords:** *Acaena*, wounds, skin, plant extracts, healing

\* Recibido: 02-08-2013. Aceptado: 10/11/2013

1 Histología I y II.

2 Email Daniel Lacolla: dlacolla@hotmail.com.

3 Farmacología.

4 Becario. Facultad de Ciencias Veterinarias. Universidad Nacional de La Pampa.

---

## \ Introducción \

---

Al producirse una herida en la piel se desarrollan acciones de muchos tipos celulares y componentes intercelulares cuyo fin es la reparación o cicatrización de la misma (Kumar *et al.*, 2005). La utilización de sustancias naturales en el tratamiento de diferentes alteraciones, como es el caso de las heridas cutáneas, data de miles de años (Cañigüeral *et al.*, 2003; Boelter, 2008) constituyendo en la actualidad un desafío la exploración de nuevas fuentes. El reino vegetal ofrece numerosas sustancias potencialmente útiles para la medicina. *Acaena myriophylla* está citada entre las especies adaptadas al suelo pampeano, (Cabrera y Zardini, 1993; Alonso, 2004, Ladio, 2005 y Steibel *et al.*, 2007, 2008) que tiene, entre otros, supuestos efectos cicatrizantes aunque no está especificada su forma de uso (Toursarkissian, 1980; Font Quer, 1995; Núñez y Cantero, 2000). Conocida con el nombre de “abrojo” o “cadillo” es una Rosacea, perenne, rizomatosa, de 10 a 40 cm de altura. Presenta hojas alternas, y flores dispuestas en espigas densas en el extremo del tallo. Es frecuente en suelos arenosos y sierras (Núñez y Cantero, 2000; Cabrera y Zardini, 1993).

Se trabajó en un modelo histológico que permitió valorar la acción de principios activos de *Acaena myriophylla* presentes en distintos componentes celulares y tisulares luego de producida una herida (Arroyo *et al.*, 1999; González Escobar, 2002, Lacolla *et al.*, 2011). Se tuvieron en cuenta, para evaluar la actividad biológica, el arribo y permanencia de neutrófilos, característicos de las etapas iniciales de los procesos de reparación y el arribo y permanencia de fibroblastos y ordenamiento de fibras colágenas, como elementos que se producen en una segunda instancia (Genneser, 2000; Ross y Pawlina, 2004).

## \ Materiales y Métodos \

Se recolectaron partes aéreas de *Acaena myriophylla* dentro del área de la provincia de La Pampa y fueron secados en estufa a una temperatura de 35° durante 3 días. Se obtuvo el extracto macerando 20 g de partes aéreas desecadas y trituradas en una solución etanol - agua (1:1, v/v) cambiando el solvente de extracción cada 48 h (3x). Los extractos obtenidos se juntaron y llevaron a sequedad en rotavapor, conservándose a -20°C. Al momento de realizar los ensayos se diluyó en 30 ml de agua destilada estéril.

Se utilizaron 40 ratones de 25 – 28 g de peso provistos por el Bioterio de la Facultad de Ciencias Veterinarias, UNLPam. Estos fueron anest-

siados y depilados en el área dorsal, realizándoles una herida neta de 0.5 cm. Se separaron en dos grupos de 20 ratones cada uno: Grupo Tratado (GT) y Grupo Control (GC). Al grupo GT le fue administrado en forma tópica, el extracto de *Acaena myriophylla* sobre cada herida y alrededor de ella. La aplicación de la sustancia de prueba se realizó 2 veces al día, a razón de 0.1 ml por vez, observándose diariamente y durante 10 días la evolución de las heridas. Se sacrificaron 2 ratones por día obteniéndose muestras de la zona de la herida para realizar los correspondientes estudios histológicos. Las mismas se fijaron en formol, se incluyeron en parafina y se colorearon según técnicas de Hematoxilina–Eosina y P.A.S., (Luna, 1968) para su posterior observación al microscopio óptico. Igual procedimiento se realizó con el grupo GC, el cual no recibió el tratamiento tópico. Los análisis estadísticos se hicieron mediante el test de Student, con un nivel de significancia  $P < 0.01$ .

## \ Resultados \

En los ratones del grupo GC se observó, visualmente, la recuperación de la integridad epidérmica de la herida a partir del día 8. El número de neutrófilos en la zona periférica a la herida en este grupo fue superior a los 45 por campo microscópico en el día 2, disminuyendo paulatinamente hasta estabilizar su número en 1 ó 2 por campo a partir del día 7. Los fibroblastos incrementaron su número a partir del día 3 llegando el día 7 a un máximo de 40 por campo, para luego ir disminuyendo (Tablas 1 y 2). Las fibras colágenas se fueron ordenando en forma paralela a la superficie a partir del día 6. La epidermis permaneció engrosada hasta el día 5, para luego ir en disminución. En el grupo GT, al día 8 la observación visualde la herida no evidenció integridad epidérmica completa. El aumento de neutrófilos se produjo también a partir del día 2, y su número llegó a 90 por campo, para luego disminuir en forma paulatina. Los fibroblastos aumentaron a partir del día 3 y permanecieron en la zona, en un número elevado, hasta el día 9, pero a partir del día 7 se observó una mayor permanencia de estas células en la herida, con respecto a los mismos días en el grupo control (Tablas N° 1 y 2). El ordenamiento de las fibras colágenas se evidenció a partir del día 7 (Microfotografía N° 1). La prueba estadística “t” mostró diferencias significativas con respecto al número de neutrófilos y fibroblastos respectivamente en los Grupos GT y GC en cada uno de los días en los que se realizó la observación.

## \ Conclusiones \

Los ratones del grupo tratado mostraron retardo en el proceso de curación de la herida evidenciado por la mayor permanencia de los neutrófilos, fundamentalmente durante las primeras 72 horas de realizada la incisión. Los fibroblastos aparecieron en un mayor número a partir del día 7 lo que indica que el proceso de curación aún está en actividad.

Se concluye que a la dosis utilizada y en las condiciones experimentales de este ensayo, *Acaena myriophylla* no presenta actividad cicatrizante.

## \ Bibliografía \

- Alonso, J. 2004. Tratado de Fitofármacos y Nutracéuticos Editorial Habeas. Rosario Argentina.
- Arroyo, J.; Pareja, B.; Ruez, J. 1999. Efecto cicatrizante del *Piper angustifolium* R. & P. sobre lesiones de piel inducidas en animales de experimentación. *Folia. Dermatol. (Perú)* 1999; 10 (1): 48-51.
- Cabrera, A.L.; Zardini, E.M. 1993. Manual de la flora de los alrededores de Buenos Aires. Editorial Acme. Buenos Aires. Argentina.
- Cañigueral, S.; Dellacassa, E.; Bandoni, A. 2003. Plantas Medicinales y Fitoterapia. ¿Indicadores de Dependencia o Factores de Desarrollo? *Lat. AM. J. Pharm.* 22(3):265-78.
- Boelter, R. 2008. Plantas medicinales usadas en medicina veterinaria. Clínica. Campo. Manipulacao. Pesquisa. UFSM. Brasil.
- Font Quer, P. 1995. Plantas Medicinales. El Dioscórides renovado. Editorial Labor. 15ª edición. Barcelona. España.
- Genneser, F. 2000. Histología. Ed. Médica Panamericana, 3ra. Edición Bs. As. Argentina.
- González Escobar, R. 2002. Modelos experimentales para la evaluación de la acción cicatrizante de medicamentos. *Revista Cubana de Farmacología.* 36:3.
- Kumar, V.; Abbas, A.; Fausto, N. 2005. *Robins y Cotran: Patología estructural y funcional.* 7ma. Edición. Ed. Elsevier. Madrid. España.
- Lacolla, D.; García, M.; Toribio, M.; Sosa, A. 2011. Acción de extracto de *Cichorium intybus* sobre componentes celulares y tisulares en heridas cutáneas en ratones blancos. *Ciencia Veterinaria (ISSN 1515-1833).* General Pico, La Pampa, República Argentina. 13(1). 48-51.
- Ladio, A. 2005. Malezas exóticas comestibles y medicinales utilizadas en poblaciones del noreste patagónico: aspectos etnobotánicos y ecológicos. *Boletín Latinoamericano y del Caribe de plantas aromáticas y medicinales.* Santiago, Chile. 22(004):75-80.
- Luna, L. 1968. *Manual of Histologic Staining Methods of the Armed Forces.* Institute of Pathology. The Blakinston Division. McGraw. Hill Book Company. New York. Toronto.
- Núñez, C.; Cantero, J.J. 2000. Las plantas medicinales del sur de la Provincia de Córdoba. Editorial Fundación Universidad Nacional de Río Cuarto. Río Cuarto. Córdoba. Argentina
- Ross y Pawlina. 2004. *Histología Texto y atlas color con biología celular.* Editorial Panamericana. 15:481-517.
- Steibel, P.E.; Troiani, H.O.; Oriani, D.S.; Ardoino, S. M. Toribio, M.S., Boeris, M.A.; Toso, R.E. 2007. "Banco de Extractos Vegetales de Plantas Nativas y Naturalizadas de la Provincia de la Pampa" Avances de

la FÁrmacobotánica en Latinoamérica. 1° Edición. ISBN 978-987-05-2933-0.

Toursarkissian, M. 1980. Plantas medicinales de la Argentina. Editorial Hemisferio Sur. Buenos Aires. Argentina

Steibel, P.; Toso, R.; Troiani, H. 2008. Plantas Medicinales de la región pampeana. Laboratorio Lafitar SRL., pág. 100.

Tabla N°1. Número de neutrófilos por campo microscópico observados en los días 1, 3, 4, 7 y 9 en GC y GT.

<i>Día</i>	<i>Grupo control (X±DE)</i>	<i>Grupo tratado (X±DE)</i>
1	42±4,30	90 ±7,90*
3	12±3,16	30±6,67*
4	8±1,58	14±1,58*
7	2±1,58	5±0,70*
9	1±0,54	3±0,70*

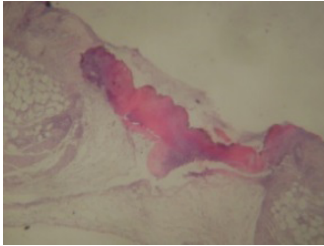
Ref: \* (P<0.01) Test “t” de Student, X: media, DE: desvío standard

Tabla N° 2. Número de fibroblastos por campo microscópico observados en los días 3, 4, 7, 9 y 10 en GC y GT.

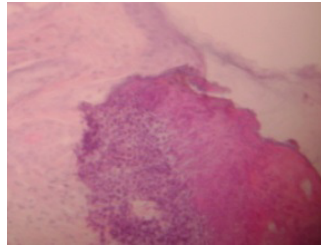
<i>Día</i>	<i>Grupo control (X±DE)</i>	<i>Grupo tratado (X±DE)</i>
3	16±1,63	6,75±0,95*
4	27,5±0,58	20,25±0,96*
7	40±0,82	46±0,82 *
9	34±0,96	39±0,5 *

Ref: \* (P<0.01) Test “t” de Student, X: media, DE: desvío standard

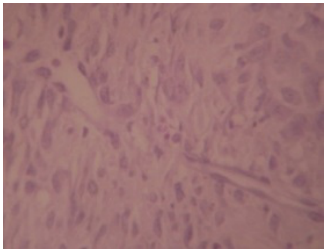
Microfotografía N° 1 (a,b,c y d). Microfotografías de las heridas en diferentes estadios de evolución cicatrizal.



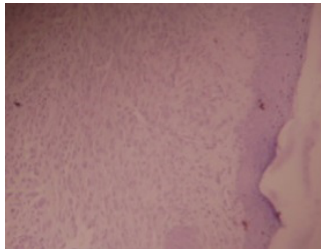
1a



1b



1c



1d

1a: Microfotografía que muestra la herida en la piel de los ratones a las 24 horas de practicada. Hematoxilina-eosina, 40 aumentos. 1b: Microfotografía que muestra la herida en la piel de un ratón del grupo GT los 3 días de realizada la misma. Se observan abundantes neutrófilos. Hematoxilina-eosina 100, aumentos. 1c: Microfotografía que muestra la herida en la piel de un ratón del grupo GT a los 9 días de realizada la misma. Se observan abundantes fibroblastos, gran vascularización y no se aprecian neutrófilos.. Hematoxilina-eosina, 400 aumentos. 1d: Microfotografía que muestra la herida en la piel de un ratón del grupo GT a los 9 días de realizada la misma. Se observa un ordenamiento de tejido conectivo de la dermis. Permanece aún la epidermis engrosada y no se han preestablecido los anexos cutáneos zonales. Hematoxilina-eosina, 100 aumentos.